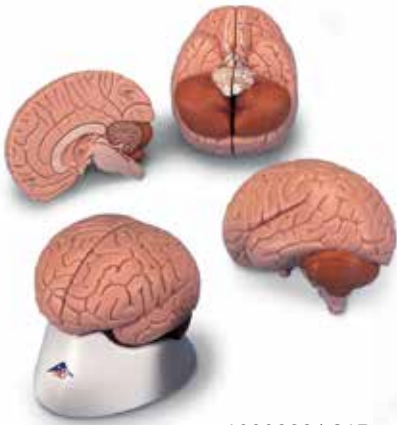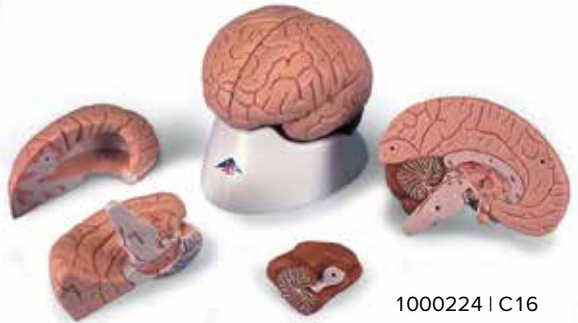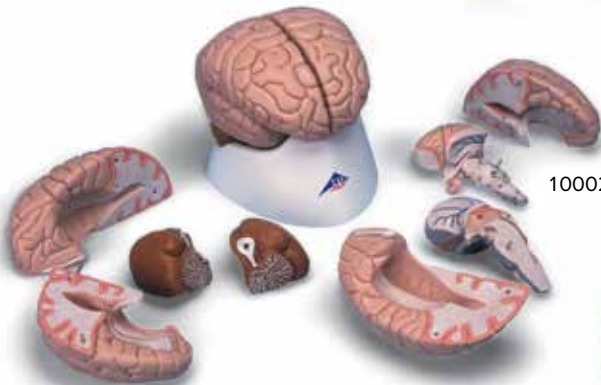




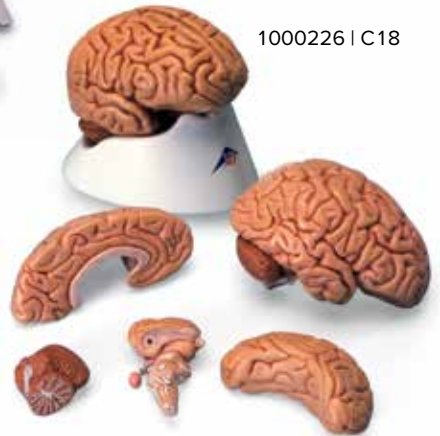
1000222 | C15



1000224 | C16



1000225 | C17



1000226 | C18

1000222 | 1000224 | 1000225 | 1000226

C15 | C16 | C17 | C18

Telencephalon

C15, C16, C17, C18:

- 1 Lobus frontalis
- 2 Lobus parietalis
- 3 Lobus occipitalis
- 4 Lobus temporalis
- 5 Sulcus centralis
- 6 Gyrus precentralis
- 7 Gyrus postcentralis
- 8 Bulbus olfactorius
- 9 Commissura anterior
- 10 Corpus callosum
 - a Genu
 - b Truncus
 - c Splenium
 - d Rostrum
- 11 Septum pellucidum
- 12 Fornix
- 13 Commissura posterior

C16, C17, C18:

- 14 Insula
- 15 Capsula interna
- 16 Ventriculus lateralis
 - e Cornu frontale
 - f Pars centralis
- 17 Plexus choroideus
 - g Cornu occipitale

C17, C18:

- h Cornu temporale
- 18 Hippocampus

Diencephalon

C15, C16, C17, C18:

- 19 Thalamus
- 20 Sulcus hypothalamicus
- 21 Hypothalamus
- 22 Adhesio interthalamica
- 23 Glandula pinealis
- 24 Corpus mammillare sinistrum
- 25 Hypophysis
- 26 Ventriculus tertius cum plexus choroideus

C17, C18:

- 27 Nucleus caudatus
- 28 Pulvinar thalami
- 29 Corpus geniculatum mediale
- 30 Corpus geniculatum laterale

Mesencephalon

C15, C16, C17, C18:

- 31 Lamina tecti
- 32 Tegmentum mesencephali
- 33 Crus cerebri
- 34 Aqueductus mesencephali

Metencephalon

- 35 Cerebellum
 - a Vermis
 - b Tonsilla
 - c Flocculus
 - d Arbor vitae
 - e Ventriculus quartus
- 36 Pons
 - f Pedunculus cerebellaris superior
 - g Pedunculus cerebellaris medius
 - h Pedunculus cerebellaris inferior

Myelencephalon

- 37 Medulla oblongata
- 38 Oliva
- 39 Pyramis
- 40 N. cervicalis I. (C1)

Nervi craniales

- I N. olfactorius
- II N. opticus
- III N. oculomotorius
- IV N. trochlearis
- V N. trigeminus
- VI N. abducens
- VII N. facialis
- VIII N. vestibulocochlearis
- IX N. glossopharyngeus
- X N. vagus
- XI N. accessorius
- XII N. hypoglossus

Telencephalon

C15, C16, C17, C18:

- 1 Frontal lobe
- 2 Parietal lobe
- 3 Occipital lobe
- 4 Temporal lobe
- 5 Central sulcus
- 6 Precentral gyrus
- 7 Postcentral gyrus
- 8 Olfactory bulb
- 9 Anterior commissure
- 10 Corpus callosum
 - a Genu
 - b Trunk
 - c Splenium
 - d Rostrum
- 11 Septum pellucidum
- 12 Fornix
- 13 Posterior commissure

C16, C17, C18:

- 14 Insula
- 15 Internal capsule
- 16 Lateral ventricle
 - e Frontal horn
 - f Central part
- 17 Choroid plexus
 - g Occipital horn

C17, C18:

- h Temporal horn
- 18 Hippocampus

Diencephalon

C15, C16, C17, C18:

- 19 Thalamus
- 20 Hypothalamic sulcus
- 21 Hypothalamus
- 22 Interthalamic adhesion
- 23 Pineal gland
- 24 Left mammillary body
- 25 Pituitary gland
- 26 Choroid plexus of 3rd ventricle

C17, C18:

- 27 Caudate nucleus
- 28 Pulvinar
- 29 Medial geniculate body
- 30 Lateral geniculate body

Mesencephalon

C15, C16, C17, C18:

- 31 Tectal plate
- 32 Tegmentum of midbrain
- 33 Cerebral crus
- 34 Aqueduct of midbrain

Metencephalon

- 35 Cerebellum
 - a Vermis
 - b Tonsil
 - c Flocculus
 - d Arbor vitae
 - e Fourth ventricle
- 36 Pons
 - f Superior cerebellar peduncle
 - g Middle cerebellar peduncle
 - h Inferior cerebellar peduncle

Myelencephalon

- 37 Medulla oblongata
- 38 Inferior olive
- 39 Pyramid
- 40 First cervical nerve (C1)

Cranial Nerves

- I Olfactory nerve
- II Optic nerve
- III Oculomotor nerve
- IV Trochlear nerve
- V Trigeminal nerve
- VI Abducent nerve
- VII Facial nerve
- VIII Vestibulocochlear nerve
- IX Glossopharyngeal nerve
- X Vagus nerve
- XI Accessory nerve
- XII Hypoglossal nerve

Endhirn

C15, C16, C17, C18:

- 1 Stirnlappen
- 2 Scheitellappen
- 3 Hinterhauptlappen
- 4 Schläfenlappen
- 5 Zentralfurche
- 6 Windung vor der Zentralfurche
- 7 Windung hinter der Zentralfurche
- 8 Riechkolben
- 9 Vordere Kommissur
- 10 Balken
 - a Knie
 - b Stamm
 - c Wulst
 - d Schnabel
- 11 Durchsichtige Scheidewand
- 12 Gewölbe
- 13 Hintere Kommissur

C16, C17, C18:

- 14 Insel
- 15 Innere Kapsel
- 16 Seitenventrikel
 - e Vorderhorn
 - f Mittelteil
- 17 Adergeflecht
 - g Hinterhorn

C17, C18:

- h Unterhorn
- 18 Hippocampus

Zwischenhirn

C15, C16, C17, C18:

- 19 Thalamus
- 20 Hypothalamische Furche
- 21 Hypothalamus
- 22 Verbindung der Thalamushälften
- 23 Zirbeldrüse
- 24 Mamillarkörper
- 25 Hirnanhangsdrüse (Hypophyse)
- 26 3. Ventrikel mit Adergeflecht

C17, C18:

- 27 Schweifkern
- 28 Pulvinar
- 29 Innerer Kniehöcker
- 30 Äußerer Kniehöcker

Mittelhirn

C15, C16, C17, C18:

- 31 Vierhügelplatte
- 32 Mittelhirndach
- 33 Schenkel des Mittelhirns
- 34 Verbindung zwischen 3. und 4. Ventrikel

Hinterhirn

- 35 Kleinhirn
 - a Wurm
 - b Mandel
 - c Flöckchen
 - d Lebensbaum
 - e 4. Ventrikel
- 36 Brücke
 - f Oberer Kleinhirnstiel
 - g Mittlerer Kleinhirnstiel
 - h Unterer Kleinhirnstiel

Nachhirn

- 37 Verlängertes Mark
- 38 Olive
- 39 Pyramide
- 40 1. Halsnerv

Hirnnerven

- I Geruchsnerv
- II Sehnerv
- III Oculomotorius
- IV Trochlearis
- V Trigemini
- VI Abducens
- VII Gesichtsnerv
- VIII Gehör- und Gleichgewichtsnerv
- IX Glossopharyngeus
- X Vagus
- XI Accessorius
- XII Hypoglossus

Telencéfalo o cerebro anterior

C15, C16, C17, C18:

- 1 Lóbulo frontal
- 2 Lóbulo parietal
- 3 Lóbulo occipital
- 4 Lóbulo temporal
- 5 Surco central (de Rolando)
- 6 Circunvolución frontal ascendente (prer rolándica)
- 7 Circunvolución parietal ascendente
- 8 Bulbo olfatorio
- 9 Comisura cerebral anterior
- 10 Cuerpo calloso
 - a Rodilla
 - b Tronco
 - c Rodete
 - d Rostro
- 11 Membrana pelúcida
- 12 Fórnix
- 13 Comisura blanca posterior

C16, C17, C18:

- 14 Insula
- 15 Cápsula interna
- 16 Ventrículo lateral
 - e Cuerno anterior
 - f Parte central
- 17 Plexo coroideo
 - g Cuerno posterior

C17, C18:

- h Cuerno inferior
- 18 Hipocampo

Diencefalo o cerebro intermedio

C15, C16, C17, C18:

- 19 Tálamo
- 20 Surco hipotalámico (de Monro)
- 21 Hipotálamo
- 22 Adherencias intertalámicas
- 23 Glándula pineal (epífisis)
- 24 Cuerpo mamilar sin.
- 25 Glándula pituitaria (hiopófisis)
- 26 Tercer ventrículo y plexo coroideo

C17, C18:

- 27 Cuerpo caudado
- 28 Pulvinar
- 29 Cuerpo geniculado interno
- 30 Cuerpo geniculado externo

Mesencéfalo o cerebro medio

C15, C16, C17, C18:

- 31 Techo del mesencéfalo
- 32 Tegmento mesencefálico (calota peduncular)
- 33 Pedúnculo cerebral
- 34 Acueducto de Silvio

Metencéfalo

- 35 Cerebelo
 - a Vermis
 - b Tonsila
 - c Flóculo
 - d Árvore da vida
 - e Quarto ventrículo
- 36 Ponte
 - f Pedúnculo cerebral superior
 - g Pedúnculo cerebral mediano
 - h Pedúnculo cerebral inferior

Mielencéfalo

- 37 Medula oblonga
- 38 Oliva
- 39 Pirâmide
- 40 Primeiro nervo cervical

Nervos do cérebro

- I Nervo olfativo
- II Nervo ótico
- III Nervo oculomotor
- IV Nervo troclear
- V Nervo trigêmeo
- VI Nervo abducente
- VII Nervo facial
- VIII Nervo vestibulo-cloquear
- IX Nervo glossofaríngeo
- X Nervo vago
- XI Nervo acessório
- XII Nervo hipoglosso

Télecéphale

C15, C16, C17, C18:

- 1 Lobe frontal
- 2 Lobe pariétal
- 3 Lobe occipital
- 4 Lobe temporal
- 5 Sillon central
- 6 Circonvolution précentrale
- 7 Circonvolution postcentrale
- 8 Bulbe olfactif
- 9 Commissure antérieure
- 10 Corps calleux
 - a Genou
 - b Tronc
 - c Bourrelet
 - d Bec
- 11 Cloison transparente
- 12 Voûte
- 13 Commissure postérieure

C16, C17, C18:

- 14 Insula
- 15 Capsule interne
- 16 Ventricule latéral
 - e Corne antérieure
 - f Carrefour ventriculaire
- 17 Plexus choroïdien
 - g Corne postérieure

C17, C18:

- h Corne inférieure
- 18 Hippocampe

Diencéphale

C15, C16, C17, C18:

- 19 Thalamus
- 20 Sillon de Monro
- 21 Hypothalamus
- 22 Adhésion interthalamique
- 23 Corps pinéal (épiphyse)
- 24 Tubercules mamillaires
- 25 Glande pituitaire (hypophyse)
- 26 Plexus choroïde médian

C17, C18:

- 27 Noyau caudé
- 28 Tubercule postérieur du thalamus
- 29 Corps genouillé médial
- 30 Corps genouillé latéral

Mésencéphalon

C15, C16, C17, C18:

- 31 Toit du mésencéphale (lame quadrijumelle)
- 32 Calotte du mésencéphale
- 33 Calotte pédonculaire
- 34 Aqueduc de Sylvius
- Métencéphale**
- 35 Cervelet
 - a Vermis
 - b Amygdale
 - c Flocculus du cervelet
 - d Arbre de vie
 - e Quatrième ventricule
- 36 Pont
 - f Pédoncule cérébelleux supérieur
 - g Pédoncule cérébelleux moyen
 - h Pédoncule cérébelleux inférieur

Myélecéphale

- 37 Bulbe rachidien
- 38 Olive
- 39 Pyramide
- 40 Nerf cervical latéral

Nerfs crâniens

- I Nerve olfactif
- II Nerve optique
- III Nerve moteur oculaire commun
- IV Nerve pathétique
- V Nerve trijumeau
- VI Nerve moteur oculaire externe
- VII Nerve facial
- VIII Nerve vestibulo-cochléaire
- IX Nerve glossopharyngien
- X Nerve vague
- XI Nerve accessoire
- XII Nerve hypoglosse

Telencéfalo

C15, C16, C17, C18:

- 1 Lobo frontal
- 2 Lobo parietal
- 3 Lobo occipital
- 4 Lobo temporal
- 5 Sulco central
- 6 Giro pré-central
- 7 Giro pós-central
- 8 Bulbo olfativo
- 9 Comissura anterior
- 10 Corpo caloso
- a Genu
- b Tronco
- c Esplênio
- d Rostro
- 11 Septo pelúcido
- 12 Fórnix
- 13 Comissura posterior

C16, C17, C18:

- 14 Ínsula
- 15 Cápsula interna
- 16 Ventrículo lateral
- e Corno anterior
- f Parte central
- 17 Plexo coróide
- g Corno posterior

C17, C18:

- h Corno lateral
- 18 Hipocampo

Diencéfalo

C15, C16, C17, C18:

- 19 Tálamo
- 20 Sulco hipotalâmico
- 21 Hipotálamo
- 22 Aderência intertalâmica
- 23 Glândula (pineal)
- 24 Corpo mamilar
- 25 Hipófise (pituitária)
- 26 Plexo coróide do 3º ventrículo

C17, C18:

- 27 Núcleo caudado
- 28 Pulvinar do tálamo
- 29 Corpo geniculado medial
- 30 Corpo geniculado lateral

Mesencéfalo

C15, C16, C17, C18:

- 31 Teto do mesencefálico
- 32 Tegmento mesencefálico
- 33 Pedúnculo cerebral
- 34 Aqueduto mesencefálico (de Sylvius)

Metencéfalo

- 35 Cerebelo
- a Vérmis
- b Tonsila (amígdala)
- c Flóculo
- d Árvore da vida
- e Quarto ventrículo
- 36 Ponte
- f Pedúnculo cerebelar superior
- g Pedúnculo cerebelar médio
- h Pedúnculo cerebelar inferior

Mielencéfalo

- 37 Bulbo (medula oblongada)
- 38 Oliva
- 39 Pirâmide
- 40 N. cervical I

Pares Cranianos

- I N. olfatório
- II N. óptico
- III N. oculomotor
- IV N. troclear
- V N. trigêmeo
- VI N. abducente
- VII N. facial
- VIII N. vestiboloclear
- IX N. glossofaríngeo
- X N. vago
- XI N. acessório
- XII N. hipoglosso

Telencefalo

C15, C16, C17, C18:

- 1 Lobo frontale
- 2 Lobo parietale
- 3 Lobo occipitale
- 4 Lobo temporale
- 5 Solco centrale
- 6 Giro precentrale
- 7 Giro postcentrale
- 8 Bulbo olfattivo
- 9 Commessura anteriore
- 10 Corpo caloso
- a Ginocchio
- b Tronco
- c Splenio
- d Rostro
- 11 Setto pellucido
- 12 Fornice
- 13 Commessura posteriore

C16, C17, C18:

- 14 Insula
- 15 Capsula interna
- 16 Ventricolo laterale
- e Corno anteriore
- f Parte centrale
- 17 Plesso coroideo
- g Corno posteriore

C17, C18:

- h Corno inferiore
- 18 Ippocampo

Dienecefalo

C15, C16, C17, C18:

- 19 Talamo
- 20 Solco ipotalamico
- 21 Ipotalamo
- 22 Adesione intertalamica
- 23 Ghiandola pineale
- 24 Corpo mammillare
- 25 Ghiandola pituitaria (ipofisi)
- 26 Plesso coroideo del terzo ventricolo

C17, C18:

- 27 Nucleo caudato
- 28 Pulvinare
- 29 Corpo genicolato mediale
- 30 Corpo genicolato laterale

Mesencefalo

C15, C16, C17, C18:

- 31 Lamina quadrigemina
- 32 Tegmento del mesencefalo
- 33 Peduncolo cerebrale
- 34 Acquedotto cerebrale

Metencefalo

- 35 Cerevelletto
- a Verme
- b Tonsilla
- c Flocculo
- d Albero della vita
- e Quarto ventricolo
- 36 Ponte
- f Peduncolo cerebellare superiore
- g Peduncolo cerebellare medio
- h Peduncolo cerebellare inferiore

Mielencefalo

- 37 Medulla oblongata
- 38 Oliva
- 39 Piramide
- 40 Primo nervo cervicale

Nervi cranici

- I Nervo olfattivo
- II Nervo ottico
- III Nervo oculomotore
- IV Nervo troclear
- V Nervo trigemino
- VI Nervo abducente
- VII Nervo facciale
- VIII Nervo vestibolo-cocleare
- IX Nervo glossofaríngeo
- X Nervo vago
- XI Nervo accessorio
- XII Nervo ipoglosso

終脳(大脳)

C15, C16, C17, C18:

- 1 前頭葉
- 2 頭頂葉
- 3 後頭葉
- 4 側頭葉
- 5 中心溝
- 6 中心前回
- 7 中心後回
- 8 嗅球
- 9 前交連
- 10 脳梁
- a 脳梁膝
- b 脳梁幹
- c 脳梁膨大
- d 脳梁吻
- 11 透明中隔
- 12 脳弓
- 13 後交連

C16, C17, C18:

- 14 (ライル)島
- 15 内包
- 16 側脳室
- e 前角
- f 中心部
- 17 脈絡叢
- g 後角

C17, C18:

- h 下角
- 18 海馬

間脳

C15, C16, C17, C18:

- 19 視床
- 20 視床下溝
- 21 視床下部
- 22 視床間橋
- 23 松果体
- 24 左乳頭体
- 25 脳下垂体
- 26 第3脳室脈絡叢

C17, C18:

- 27 尾状核
- 28 視床枕
- 29 内側膝状体
- 30 外側膝状体

中脳

C15, C16, C17, C18:

- 31 蓋板
- 32 被蓋
- 33 大脳脚
- 34 中脳水道

後脳

- 35 小脳
- a 虫部
- b 小脳扁桃
- c 片葉
- d 小脳活樹
- e 第4脳室
- 36 橋
- f 上小脳脚
- g 中小脳脚
- h 下小脳脚

髄脳

- 37 延髄
- 38 オリーブ
- 39 錐体
- 40 第11頭神経

脳神経

- I 嗅神経
- II 視神経
- III 動眼神経
- IV 滑車神経
- V 三叉神経
- VI 外転神経
- VII 顔面神経
- VIII 内耳神経
- IX 舌咽神経
- X 迷走神経
- XI 副神経
- XII 舌下神経

Конечный мозг

C15, C16, C17, C18:

- 1 Лобная доля
- 2 Теменная доля
- 3 Затылочная доля
- 4 Височная доля
- 5 Центральная борозда
- 6 Прецентральная извилина
- 7 Постцентральная извилина
- 8 Обонятельная луковица
- 9 Передняя комиссура
- 10 Мозолистое тело
- a Колено
- b Ствол
- c Валик
- d Ключ
- 11 Прозрачная перегородка
- 12 Свод
- 13 Задняя комиссура

C16, C17, C18:

- 14 Островок
- 15 Внутренняя капсула
- 16 Боковой желудочек
- e Передний рог
- f Центральная часть
- 17 Хориоидное сплетение
- g Задний рог

C17, C18:

- h Нижний рог
- 18 Гиппокамп

Промежуточный мозг

C15, C16, C17, C18:

- 19 Зрительный бугор (таламус)
- 20 Гипоталамическая борозда
- 21 Гипоталамус
- 22 Межбугорное сращение
- 23 Шишковидное тело
- 24 Левое сосцевидное тело
- 25 Гипофиз
- 26 Хориоидное сплетение 3-го желудочка

C17, C18:

- 27 Хвостатое ядро
- 28 Подушка таламуса
- 29 Медиальное коленчатое тело
- 30 Латеральное коленчатое тело

Средний мозг

C15, C16, C17, C18:

- 31 Пластина крыши
- 32 Покрышка среднего мозга
- 33 Ножка мозга
- 34 Водопровод среднего мозга

Задний мозг

- 35 Мозжечок
- f Червь мозжечка
- g Миндалевидная мозжечка
- h Клочок мозжечка
- i Древо жизни мозжечка
- j Четвертый желудочек
- 36 Варолиев мост
- f Верхняя ножка мозжечка
- g Средняя ножка мозжечка
- h Нижняя ножка мозжечка

Продолговатый мозг

- 37 Продолговатый мозг
- 38 Нижняя олива
- 39 Пирамида
- 40 Первый шейный нерв (C1)

Черепные нервы

- I Обонятельный нерв
- II Зрительный нерв
- III Глазодвигательный нерв
- IV Блоковый нерв
- V Тройничный нерв
- VI Отводящий нерв
- VII Лицевой нерв
- VIII Преддверно-улитковый нерв
- IX Языкоглоточный нерв
- X Блуждающий нерв
- XI Добавочный нерв
- XII Подъязычный нерв

端脑

C15, C16, C17, C18:

- 1 额叶
- 2 顶叶
- 3 枕叶
- 4 颞叶
- 5 中央沟
- 6 中央前回
- 7 中央后回
- 8 嗅球
- 9 前连合
- 10 胼胝体
 - a 膝节
 - b 主干
 - c 带状结构
 - d 喙部
- 11 透明隔
- 12 穹窿
- 13 后连合

C16, C17, C18:

- 14 岛叶
- 15 内囊
- 16 侧脑室
 - e 额角
 - f 中央部
- 17 脉络丛
 - g 后角

C17, C18:

- h 下角
- 18 海马

间脑

C15, C16, C17, C18:

- 19 丘脑
- 20 下丘脑沟
- 21 下丘脑
- 22 丘脑间粘合
- 23 松果腺
- 24 左侧乳头体
- 25 脑下垂体
- 26 第三脑室脉络丛

C17, C18:

- 27 尾状核
- 28 丘脑后结节
- 29 内侧膝状体
- 30 外侧膝状体

中脑

C15, C16, C17, C18:

- 31 顶盖板
- 32 中脑被盖
- 33 大脑脚
- 34 中脑水管

后脑

- 35 小脑
 - a 小脑蚓
 - b 小脑扁桃体
 - c 绒球(小脑)
 - d 髓树
 - e 第四脑室
- 36 脑桥
 - f 小脑上脚
 - g 小脑中脚
 - h 小脑下脚

髓脑

- 37 延髓
- 38 下橄榄体
- 39 锥体
- 40 第一颈神经(C1)

颅神经

- I 嗅神经
- II 视神经
- III 动眼神经
- IV 滑车神经
- V 三叉神经
- VI 外展神经
- VII 面神经
- VIII 前庭蜗神经
- IX 舌咽神经
- X 迷走神经
- XI 副神经
- XII 舌下神经

