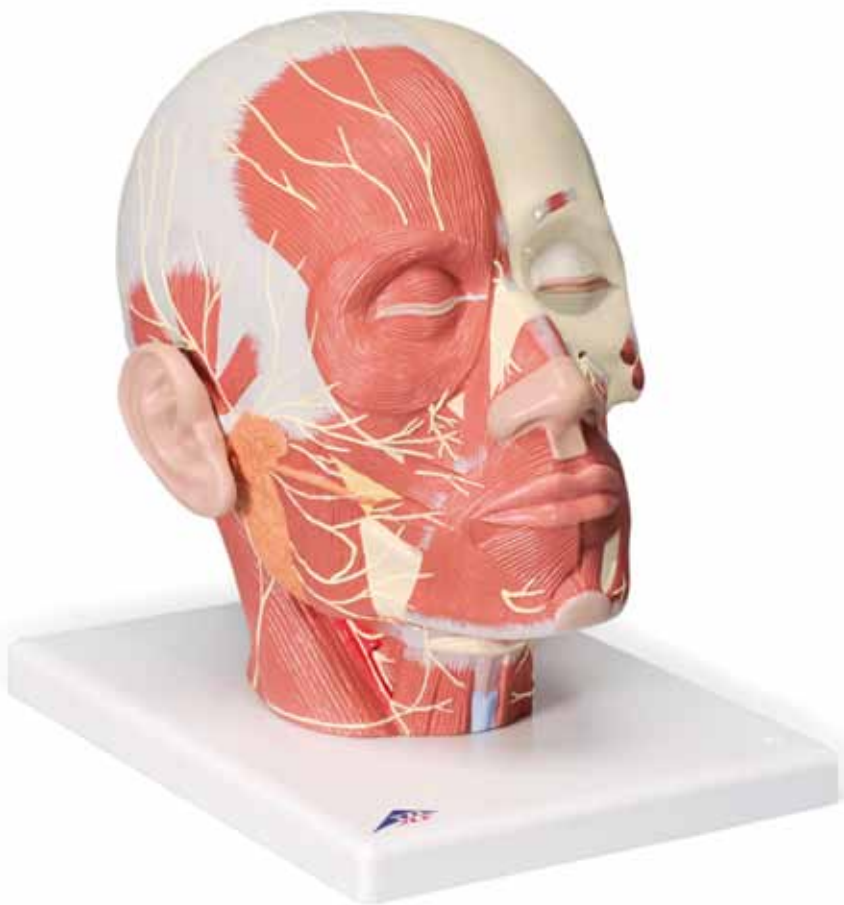



VB129

(1008543)

Latin

- 1 N. auricularis magnus
- 2 N. transversus colli
- 3 N. facialis (N. cranialis VII)
 - 3a Rr. temporales
 - 3b Rr. zygomatici
 - 3c Rr. buccales
 - 3d R. marginalis mandibulae
- 4 N. accessorius (N. cranialis XI)
- 5 N. infraorbitalis
- 6 N. ethmoidalis anterior, R. nasalis externus
- 7 N. infratrochlearis
- 8 N. supratrochlearis
- 9 N. supraorbitalis
- 10 N. mentalis
- 11 N. hypoglossus (N. cranialis XII)
- 12 Radix superior ansae cervicalis
- 13 N. vagus (N. cranialis X)
- 14 N. laryngeus superior
- 15 N. alveolaris inferior
- 16 N. lingualis
- 17 N. pterygoideus lateralis
- 18 Nn. temporales profundi
- 19 N. occipitalis minor
- 20 Nn. cervicales
- 21 Radix inferior ansae cervicalis
- 22 Rami alveolares superiores posteriores
- 23 N. mylohyoideus
- 24 N. occipitalis major

Nerve Supply of the Head

English

- 1 Great auricular nerve
- 2 Transverse nerve of the neck
- 3 Facial nerve (7th cranial n.)
 - 3a Temporal branches
 - 3b Zygomatic branches
 - 3c Buccal branches
 - 3d Marginal mandibular branch
- 4 Accessory nerve (11th cranial n.)
- 5 Infraorbital nerve
- 6 Anterior ethmoidal nerve, External nasal branch
- 7 Infratrochlear nerve
- 8 Supratrochlear nerve
- 9 Supraorbital nerve
- 10 Mental nerve
- 11 Hypoglossal nerve (12th cranial n.)
- 12 Upper root of the cervical nerve loop
- 13 Vagus nerve (10th cranial n.)
- 14 Superior laryngeal nerve
- 15 Inferior alveolar nerve
- 16 Lingual nerve
- 17 Lateral pterygoid nerve
- 18 Deep temporal nerves
- 19 Lesser occipital nerve
- 20 Cervical nerves
- 21 Lower root of the cervical nerve loop
- 22 Posterior branches of the superior alveolar nerves
- 23 Mylohyoid nerve
- 24 Great occipital nerve

Deutsch

- 1 Großer Ohrnerv
- 2 Querer Halsnerv
- 3 Gesichtsnerv (VII. Hirnnerv)
 - 3a Zur Schläfe ziehende Äste
 - 3b Zum Jochbein ziehende Äste
 - 3c Zur Wange ziehende Äste
 - 3d Am Rand des Unterkiefer verlaufender Ast
- 4 Beinerv (XI. Hirnnerv)
- 5 Unterer Augenhöhlennerv
- 6 Vorderer Siebbeinzellennerv, Ast zur Nase
- 7 Nerv zur Nase
- 8 Nerv zur Stirn
- 9 Oberer Augenhöhlennerv
- 10 Kinn-Nerv
- 11 Zungennerv (XII. Hirnnerv)
- 12 Obere Wurzel der Halsnervenschlinge
- 13 Eingeweidenerv (X. Hirnnerv)
- 14 Oberer Kehlkopfnerf
- 15 Unterkiefernerf
- 16 Zungennerv
- 17 Äußerer Flügelnerf
- 18 Tiefe Schläfennerfen
- 19 Kleiner Hinterhauptnerf
- 20 Halsnerfen
- 21 Untere Wurzel der Halsnervenschlinge
- 22 Hintere Oberkiefernerfen
- 23 Unterkiefer-Zungenbein-Nerv
- 24 Großer Hinterhauptnerf

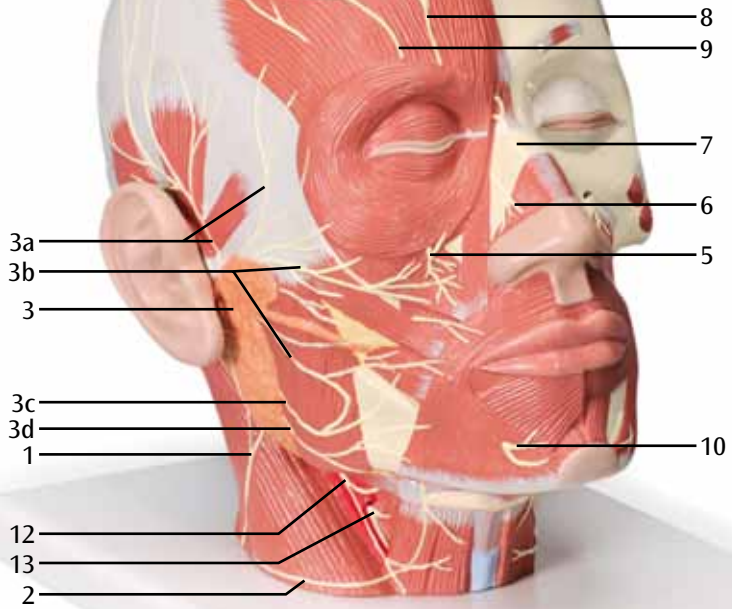
Sistema nervioso de la cabeza

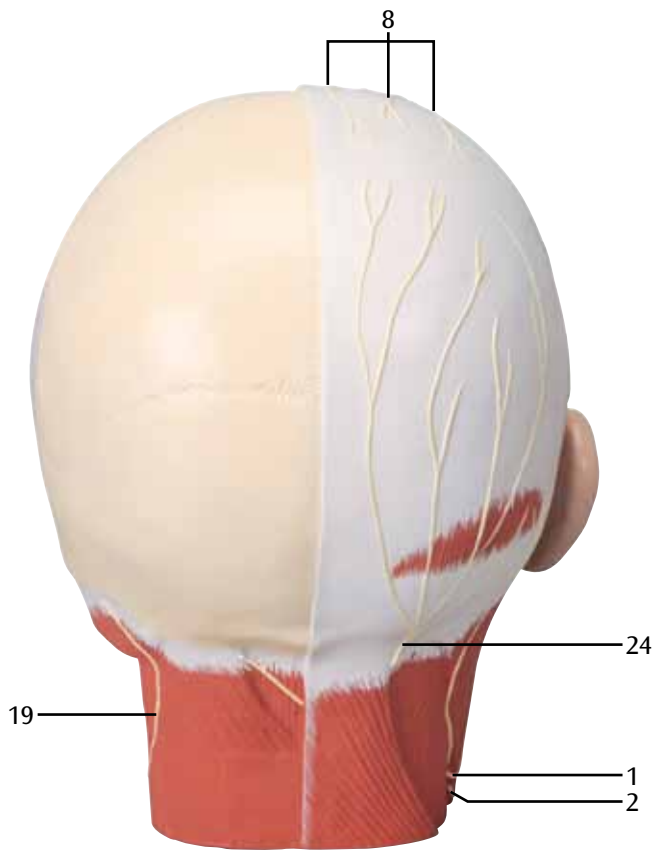
Español

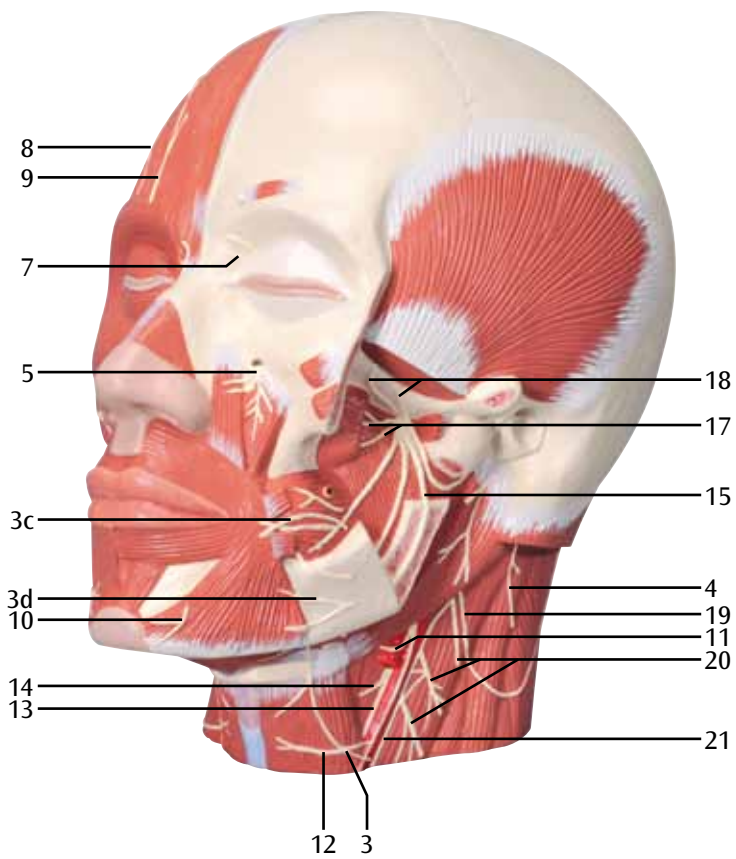
- 1 Nervio auricular mayor
- 2 Nervio transverso del cuello
- 3 Nervio facial (VII par craneal)
 - 3a Ramificaciones temporales
 - 3b Ramificaciones cigomaticas
 - 3c Ramos bucales
 - 3d Ramo que discurre por el borde de la mandíbula inferior
- 4 Nervio accesorio (XI par craneal)
- 5 Nervio infraorbital
- 6 Nervio etmoidal
- 7 Nervio infratroclear
- 8 Nervio supratroclear
- 9 Nervio supraorbital
- 10 Nervio mental
- 11 Nervio hipogloso (XII par craneal)
- 12 Plexo cervical profundo
- 13 Nervio vago (X par craneal)
- 14 Nervio laríngeo superior
- 15 Nervio alveolar inferior
- 16 Nervio lingual
- 17 Nervio pterigoideo
- 18 Nervios temporales profundos
- 19 Nervio occipital menor
- 20 Nervios cervicales
- 21 Plexo cervical inferior
- 22 Ramos alveolares superiores
- 23 Nervio milohioideo
- 24 Nervio occipital mayor

Français

- 1 Grand nerf auriculaire
- 2 Nerf du cou
- 3 Nerf facial (VII. Nerf crânien)
 - 3a Rameaux rejoignant la tempe
 - 3b Rameaux rejoignant l'os zygomatique
 - 3c Rameaux rejoignant la joue
 - 3d Rameau suivant le bord du maxillaire inférieur
- 4 Nerf accessoire (XI. Nerf crânien)
- 5 Nerf infra-orbitaire
- 6 Nerf ethmoïdal antérieur, rameau vers le nez
- 7 Nerf rejoignant le nez
- 8 Nerf rejoignant le front
- 9 Nerf supra-orbitaire
- 10 Nerf mentonnier
- 11 Nerf lingual (XII. Nerf crânien)
- 12 Racine supérieure de l'anse cervicale
- 13 Nerf vague (X. Nerf crânien)
- 14 Nerf laryngé supérieur
- 15 Nerf laryngé inférieur
- 16 Nerf lingual
- 17 Nerf ptérygoïdien latéral
- 18 Nerfs temporaux profonds
- 19 Petit nerf occipital
- 20 Nerfs cervicaux
- 21 Racine inférieure de l'anse cervicale
- 22 Branches postérieures des nerfs alvéolaires supérieurs
- 23 Nerf milohyoïdien
- 24 Grand nerf occipital postérieur







Suprimento nervoso da região da cabeça

- 1 Nervo auricular magno
- 2 Nervo transverso do pescoço
- 3 Nervo facial (VII. nervo craniano)
 - 3a Ramos temporais
 - 3b Ramos zigomáticos
 - 3c Ramos bucais
 - 3d Ramo marginal da mandíbula
- 4 Nervo acessório (XI. nervo craniano)
- 5 Nervo infraorbital
- 6 Nervo etmoidal anterior, ramo nasal externo
- 7 Nervo infratroclear
- 8 Nervo supratroclear
- 9 Nervo supraorbital
- 10 Nervo mental
- 11 Nervo hipoglosso (XII. nervo craniano)
- 12 Raíz superior da ansa cervical
- 13 Nervo vago (X. nervo craniano)
- 14 Nervo laríngeo superior
- 15 Nervo alveolar inferior
- 16 Nervo lingual
- 17 Nervo pterigóideo lateral
- 18 Nervos temporais profundos
- 19 Nervo occipital menor
- 20 Nervos cervicais
- 21 Raíz inferior da ansa cervical
- 22 Ramos posteriores dos nervos alveolares superiores
- 23 Nervo milo-hióideo
- 24 Nervo occipital maior

Nervi cranici

Italiano

- 1 Nervo grande auricolare
- 2 Nervo cervicale trasverso
- 3 Nervo facciale (VII nervo cranico)
 - 3a Rami temporali
 - 3b Rami zigomatici
 - 3c Rami buccali
 - 3d Ramo mandibolare marginale
- 4 Nervo accessorio (XI nervo cranico)
- 5 Nervo infraorbitale
- 6 Nervo etmoidale anteriore, ramo nasale esterno
- 7 Nervo infratrocleare
- 8 Nervo sopratrocleare
- 9 Nervo sopraorbitale
- 10 Nervo mentale
- 11 Nervo ipoglosso (XII nervo cranico)
- 12 Radice superiore dell'ansa cervicale
- 13 Nervo vago (X nervo cranico)
- 14 Nervo laringeo superiore
- 15 Nervo alveolare inferiore
- 16 Nervo linguale
- 17 Nervo pterigoideo laterale
- 18 Nervi temporali profondi
- 19 Nervo piccolo occipitale
- 20 Nervi cervicali
- 21 Radice inferiore dell'ansa cervicale
- 22 Rami alveolari posteriori superiori
- 23 Nervo miloioideo
- 24 Nervo grande occipitale

- 1 大耳介神経
- 2 頸横神経
- 3 顔面神経（第Ⅶ脳神経）
 - 3a 浅側頭枝
 - 3b 頬骨枝
 - 3c 頬筋枝
 - 3d 下顎枝
- 4 副神経（第Ⅺ脳神経）
- 5 眼窩下神経
- 6 前篩骨神経，外鼻枝
- 7 滑車下神経
- 8 滑車上神経
- 9 眼窩上神経
- 10 オトガイ神経
- 11 舌下神経（第Ⅻ脳神経）
- 12 頸神経わな上根
- 13 迷走神経（第Ⅹ脳神経）
- 14 上喉頭神経
- 15 下歯槽神経
- 16 舌神経
- 17 外側翼突筋神経
- 18 深側頭神経
- 19 小後頭神経
- 20 頸神経
- 21 頸神経わな下根
- 22 後上歯槽枝
- 23 顎舌骨筋神経
- 24 大後頭神経

Иннервация головы

Русский

- 1 Большой ушной нерв
- 2 Поперечный нерв шеи
- 3 Лицевой нерв (7-я пара черепных нервов)
 - 3a Височные ветви
 - 3b Скуловые ветви
 - 3c Щечные ветви
 - 3d Краевая ветвь нижней челюсти
- 4 Добавочный нерв (11-я пара черепных нервов)
- 5 Подглазничный нерв
- 6 Передний решетчатый нерв, наружная носовая ветвь
- 7 Подблоковый нерв
- 8 Надблоковый нерв
- 9 Надглазничный нерв
- 10 Подбородочный нерв
- 11 Подъязычный нерв (12-я пара черепных нервов)
- 12 Верхний корешок шейной петли
- 13 Блуждающий нерв (10-я пара черепных нервов)
- 14 Верхний гортанный нерв
- 15 Нижний альвеолярный нерв
- 16 Язычный нерв
- 17 Латеральный крыловидный нерв
- 18 Глубокие височные нервы
- 19 Малый затылочный нерв
- 20 Шейные нервы
- 21 Нижний корешок шейной петли
- 22 Задние ветви верхних альвеолярных нервов
- 23 Челюстно-подъязычный нерв
- 24 Большой затылочный нерв

中文

- 1 耳大神经
- 2 颈横神经
- 3 面神经 (第7对颅神经)
 - 3a 颞支
 - 3b 颧支
 - 3c 颊支
 - 3d 下颌缘支
- 4 副神经 (第11对颅神经)
- 5 眶下神经
- 6 前筛神经, 前鼻支
- 7 滑车下神经
- 8 滑车上神经
- 9 眶上神经
- 10 颞神经
- 11 舌下神经 (第12对颅神经)
- 12 颈丛上根部
- 13 迷走神经 (第10对颅神经)
- 14 喉上神经
- 15 下牙槽神经
- 16 舌神经
- 17 翼外肌神经
- 18 颞深神经
- 19 枕小神经
- 20 颈神经
- 21 颈丛下根部
- 22 上牙槽神经后支
- 23 下颌舌骨肌神经
- 24 枕大神经

Baş siniri

Türkçe

- 1 Büyük auriküler sinir
- 2 Çapraz boyun siniri
- 3 Fasiyel sinir (7. Kraniyal n.)
 - 3a geçici branş
 - 3b elmacık branşı
 - 3c bukal branşı
 - 3d marjinal mandibular branş
- 4 Aksesuar sinir
- 5 Infraorbital sinir
- 6 Anterior etmoidal sinir. Dış nazal branş
- 7 Infratroklear sinir
- 8 Supratroklear sinir
- 9 Supraorbital sinir
- 10 Mental sinir
- 11 Dil altı sinir
- 12 Servikal sinir kıvrımının üst kökü
- 13 Vagus siniri
- 14 Süperior larengal siniri
- 15 Inferior alveolar sinir
- 16 Lingual sinir
- 17 Lateral pterigoid siniri
- 18 Derin geçici sinir
- 19 Küçük oksipital sinir
- 20 Servikal sinirler
- 21 Servikal sinir kıvrımının alt kökü
- 22 Süperior alveolar sinirin posterior kökü
- 23 Milohiyoid sinir
- 24 Büyük oksipital sinir

