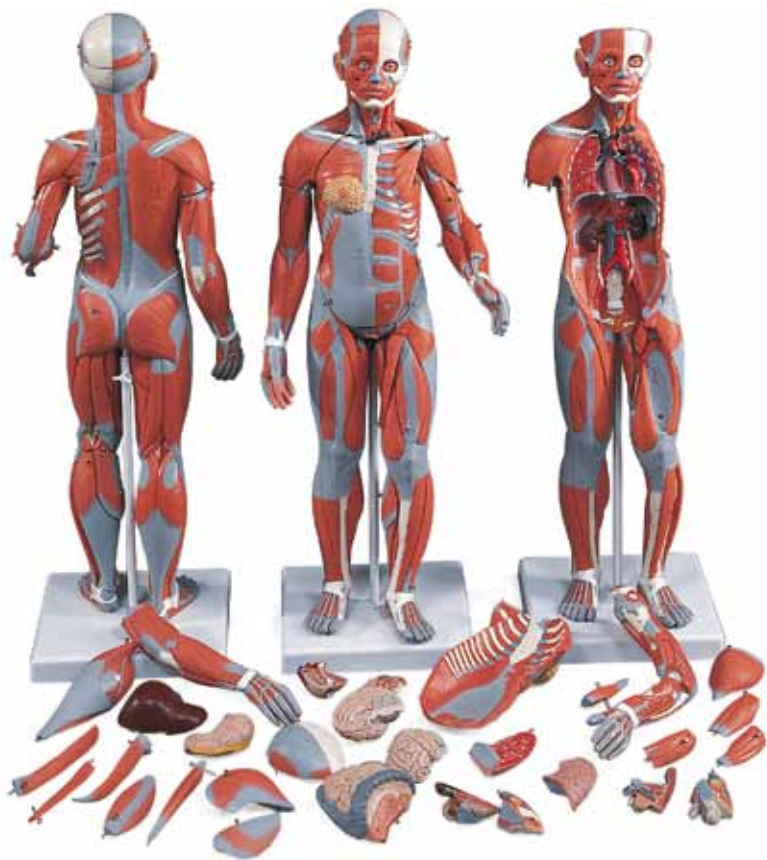



(1019231) **B55**

(1000211) **B56**

Latin

Caput

Encephalon

Nn. craniales

- 1 Tractus Olfactorius (I)
- 2 Tractus opticus (II)
- 3 N. oculomotorius (III)
- 4 N. trochlearis (IV)
- 5 N. trigeminus (V)
- 6 N. abducens (VI)
- 7 N. facialis (VII), N. vestibulocochlearis (VIII), N. glossopharyngeus (IX), N. vagus (X)

8 Telencephalon, Cerebrum

- 9 Lobus frontalis
- 10 Lobus parietalis
- 11 Lobus occipitalis
- 12 Lobus temporalis
- 13 Sulcus centralis
- 14 Sulcus lateralis (Sylvii)
- 15 Corpus callosum
- 16 Corpus callosum, rostrum
- 17 Corpus callosum, genu
- 18 Corpus callosum, truncus
- 19 Corpus callosum, splenium
- 20 Septum pellucidum

21 Diencephalon

- 22 Fornix
- 23 Plexus choroideus ventriculi tertii
- 24 Thalamus
- 25 Adhaesio interthalamica
- 26 Hypothalamus
- 27 Chiasma opticum
- 28 Recessus infundibuli
- 29 Corpus mamillare

30 Cerebellum

- 31 Arbor vitae
- 32 Flocculus

33 Mesencephalon

- 34 Lamina quadrigemina (Lamina tecti)
- 35 Aquaeductus mesencephali
- 36 Cerebrum, pedunculus

37 Pons

- 38 Ventriculus quartus

39 Medulla oblongata

- 40 Canalis centralis

Cranium internum

- 1 Foveolae granulares
 - 2 Sulci arteriae meningae mediae
 - 3 Dura mater cranialis
 - 4 Sinus sagittalis superior
 - 5 Diploe
- #### Basis cranii
- 6 Fossa cranii anterior

- 7 Os ethmoidale, lamina cribrosa
- 8 Crista galli
- 9 Canalis opticus
- 10 Hypophysis (Glandula pituitaria)
- 11 Os sphenoidale
- 12 Fissura orbitalis superior
- 13 Foramen rotundum
- 14 Foramen ovale
- 15 Foramen lacerum
- 16 Fossa cranii media
- 17 Eminentia arcuata
- 18 Porus acusticus internus
- 19 Sulcus sinus sigmoidei
- 20 Foramen jugulare
- 21 Clivus
- 22 Fossa cranii posterior
- 23 Os occipitale, protuberantia interna
- 24 Sinus cavernosus
- 25 Plexus basilaris
- 26 Sinus petrosus superior
- 27 Sinus petrosus inferior
- 28 Sinus sigmoideus
- 29 Sinus occipitalis
- 30 Sinus transversus

Cranium externum

- 31 Galea aponeurotica
 - 32 Os frontale
 - 33 Sutura coronalis
 - 34 Os parietale
 - 35 Sutura sagittalis
 - 36 Sutura lambdoidea
 - 37 Os occipitale
 - 38 Processus mastoideus
 - 39 Porus acusticus externus
 - 40 Arcus zygomaticus
 - 41 Os zygomaticum
 - 42 Maxilla
 - 43 Os nasale
 - 44 Cartilago alaris major
 - 45 Mandibula, ramus
 - 46 Mandibula, processus coronoideus
 - 47 Mandibula, processus condylaris
 - 48 Incisura mandibulae
 - 49 Mandibula, angulus
 - 50 Mandibula, corpus
 - 51 Os hyoideum
- #### Musculi
- 52 M. epicranius, M. occipitofrontalis, venter frontalis
 - 53 M. temporalis
 - 54 M. epicranius, M. temporoparietalis
 - 55 M. auricularis superior

- 56 M. epicranii, M. occipitofrontalis, venter occipitalis
 57 M. orbicularis oculi, pars palpebralis
 58 M. orbicularis oculi, pars orbitalis
 59 M. zygomaticus minor
 60 M. levator labii superioris
 61 M. nasalis
 62 M. orbicularis oris
 63 M. zygomaticus major
 64 M. buccinator
 65 M. masseter
 66 M. risorius
 67 M. depressor anguli oris
 68 M. depressor labii inferioris
 69 M. mentalis
 70 M. hyoglossus
 71 M. geniohyoideus
 72 M. mylohyoideus
 73 M. digastricus, venter anterior
 74 M. stylohyoideus
 75 M. omohyoideus, venter superior
 76 M. omohyoideus, venter inferior
 77 M. sternohyoideus
 78 M. sternothyroideus
 79 M. thyrohyoideus
 80 M. cricothyroideus
 81 M. sternocleidomastoideus
 82 M. scalenus anterior
 83 M. scalenus medius
 84 M. scalenus posterior
 85 M. levator scapulae
 86 M. splenius capitis
- Vasa**
- 87 A. carotis communis
 88 A. subclavia
 89 V. jugularis interna
 90 V. jugularis externa
 91 V. subclavia
- Glandulae**
- 92 Glandula lacrimalis
 93 Glandula parotidea
 94 Glandula submandibularis
 95 Glandula thyroidea
 96 Cartilago thyroidea
 97 Lig. thyrohyoideum medianum
 98 Membrana thyrohyoidea
- Extremitas Superior**
- 1 Clavicula
 2 Acromion
 3 Scapula, spina
 4 Humerus
- Musculi**
- 5 M. deltoideus
 6 M. supraspinatus
 7 M. subscapularis
 8 M. coracobrachialis
 9 M. subclavius
 10 M. infraspinatus
 11 M. teres minor
 12 M. teres major
 13 M. latissimus dorsi
 14 M. biceps brachii, caput longum
 15 M. biceps brachii, caput breve
 16 M. brachialis
 17 M. triceps brachii, caput laterale
 18 M. triceps brachii, caput longum
 19 M. triceps brachii, caput mediale
 20 M. brachioradialis
 21 M. extensor carpi radialis longus
 22 M. extensor carpi radialis brevis
 23 M. pronator teres
 24 M. flexor carpi radialis
 25 M. palmaris longus
 26 M. flexor carpi ulnaris
 27 M. flexor digitorum superficialis manus
 28 M. flexor digitorum profundus manus
 29 M. flexor pollicis longus
 30 M. pronator quadratus
 31 M. extensor digitorum manus
 32 M. extensor digiti minimi
 33 M. extensor carpi ulnaris
 34 M. anconeus
 35 M. supinator
 36 M. abductor pollicis longus
 37 M. extensor pollicis brevis
 38 M. extensor pollicis longus
 39 Retinaculum extensorum
 40 Mm. interossei dorsales manus
 41 M. abductor pollicis brevis
 42 M. flexor pollicis brevis
 43 M. adductor pollicis
 44 M. abductor digiti minimi manus
 45 Retinaculum flexorum
 46 M. flexor digitorum superficialis, tendo
 47 M. flexor pollicis longus, tendo
 48 M. extensor pollicis longus, tendo
 49 Connexus intertendinei
 50 M. extensor digitorum manus, tendo
- Vasa**
- 51 A. axillaris
 52 A. brachialis
 53 A. collateralis ulnaris superior
 54 A. radialis
 55 A. ulnaris
 56 A. interossea posterior

Latin

- 57 A. interossea anterior
- 58 Arcus palmaris superficialis
- 59 Aa. digitales palmares communes
- 60 Aa. digitales palmares propriae
- Nervi**
- 61 Plexus brachialis, fasciculus medialis
- 62 Plexus brachialis, fasciculus lateralis
- 63 N. cutaneus brachii medialis
- 64 N. ulnaris
- 65 N. medianus
- 66 N. musculocutaneus
- 67 N. axillaris
- 68 N. radialis
- 69 N. interosseus anterior
- 70 N. radialis, ramus superficialis
- 71 N. cutaneus brachii post. n. radialis

Extremitas Inferior

- 1 Trochanter major
- 2 Patella
- 3 Tibia
- 4 Fibula
- 5 Malleolus medialis
- 6 Malleolus lateralis
- 7 Os metatarsale I
- 8 Calcaneus
- 9 Tendo calcaneus
- Musculi**
- 10 M. gluteus maximus
- 11 M. gluteus medius
- 12 M. piriformis
- 13 M. gemellus superior
- 14 M. obturatorius internus
- 15 M. gemellus inferior
- 16 M. quadratus femoris
- 17 M. tensor fasciae latae
- 18 Tractus iliotibialis
- 19 M. rectus femoris
- 20 M. vastus lateralis
- 21 M. vastus intermedius
- 22 M. vastus medialis
- 23 M. sartorius
- 24 M. iliopsoas
- 25 M. adductor longus
- 26 M. pectineus
- 27 M. gracilis
- 28 M. adductor magnus
- 29 M. semimembranosus
- 30 M. semitendinosus
- 31 M. biceps femoris, caput longum
- 32 M. biceps femoris, caput breve
- 33 M. tibialis anterior
- 34 M. extensor digitorum longus pedis

- 35 M. fibularis (peroneus) longus
- 36 M. fibularis (peroneus) brevis
- 37 M. gastrocnemius, caput laterale
- 38 M. gastrocnemius, caput mediale
- 39 M. soleus
- 40 M. tibialis posterior
- 41 M. popliteus
- 42 M. flexor digitorum longus pedis
- 43 M. flexor hallucis longus
- 44 M. extensor hallucis longus
- 45 M. extensor hallucis brevis
- 46 M. extensor digitorum brevis pedis
- 47 M. abductor digiti minimi pedis
- 48 M. abductor hallucis
- 49 Retinaculum musculorum extensorum inferius

Vasa

- 50 A. femoralis
- 51 V. femoralis
- 52 A. circumflexa femoris lateralis, ramus descendens
- 53 A. circumflexa femoris lateralis, ramus ascendens
- 54 A. poplitea
- 55 A. tibialis posterior
- 56 A. tibialis anterior
- 57 A. malleolaris anterior lateralis

Nervi

- 58 N. ischiadicus
- 59 N. femoralis
- 60 N. tibialis
- 61 N. fibularis communis
- 62 N. fibularis profundus
- 63 N. fibularis superficialis

Truncus

Thorax

- 1 Clavicula
- 2 Sternum
- 3 Sternum, processus xiphoideus
- 4 Sternum, manubrium
- 5 Incisura jugularis
- 6 Lig. sternoclaviculare anterius
- 7 Costa 1-12
- 8 Cartilago costalis
- Musculi**
- 9 M. subclavicus
- 10 M. infraspinatus
- 11 M. teres minor
- 12 M. teres major
- 13 M. latissimus dorsi
- 14 Fascia thoracolumbalis
- 15 M. iliocostalis
- 16 M. serratus posterior inferior

- 17 M. longissimus thoracis
 18 M. rhomboideus major
 19 M. serratus posterior superior
 20 M. rhomboideus minor
 21 M. trapezius, pars descendens
 22 M. trapezius, pars transversa
 23 M. trapezius, pars ascendens
 24 M. serratus anterior
 25 Mm. intercostales externi
 26 Mm. intercostales interni
 27 M. pectoralis minor
 28 M. pectoralis major, pars clavicularis
 29 M. pectoralis major, pars sternocostalis
 30 M. pectoralis major, pars abdominalis
 31 M. transversus thoracis
32 Diaphragma
 33 Hiatus oesophageus
 34 Diaphragma, centrum tendineum
 35 Foramen v. cavae
 36 Hiatus aorticus
37 Oesophagus, Pars thoracica
Cor
 38 Atrium dextrum
 39 Auricula dextra
 40 Ventriculus dexter
 41 Atrium sinistrum
 42 Auricula sinistra
 43 Ventriculus sinister
 44 Septum interventriculare
 45 Valva atrioventricularis dextra (Valva tricuspidalis)
 46 Valva trunci pulmonalis
 47 Valva atrioventricularis sinistra (Valva mitralis)
 48 Valva aortae
 49 Truncus pulmonalis
 50 A. pulmonalis dextra
 51 A. pulmonalis sinistra
 52 Aorta, pars ascendens
 53 Aorta, pars thoracica
 54 V. brachiocephalica dextra
 55 V. brachiocephalica sinistra
 56 V. cava superior
 57 V. cava inferior
 58 Vv. pulmonales dextrae
 59 Vv. pulmonales sinistrae
Pulmo
 60 Pulmo dexter, lobus superior
 61 Fissura horizontalis
 62 Pulmo dexter, lobus medius
 63 Fissura obliqua
 64 Pulmo dexter, lobus inferior
 65 Lig. pulmonale
 66 Pulmo, hilum

- 67 Pulmo sinister, lobus superior
 68 Lingula pulmonis sinisteri
 69 Pulmo sinister, lobus inferior
 70 Trachea, bifurcatio
 71 Bronchus principalis dexter
 72 Bronchus principalis sinister
 73 Mamma, lobuli glandulae
 74 Papilla mammaria

Abdomen

- 75 Umbilicus
Musculi
 76 M. obliquus internus abdominis
 77 M. obliquus externus abdominis
 78 Vagina m. recti abdominis, lamina anterior
 79 Linea alba
 80 M. rectus abdominis
 81 Intersectio tendinea
 82 Vagina m. recti abdominis, lamina posterior
 83 Linea arcuata
 84 M. transversus abdominis
 85 M. quadratus lumborum
 86 M. psoas major 
 87 M. iliacus
 88 M. piriformis
 89 M. levator ani
Vasa
 90 Aorta, pars abdominalis
 91 Truncus coeliacus
 92 A. et V. testicularis (ovarica)
 93 A. mesenterica inferior
 94 Aorta, bifurcatio
 95 A. iliaca communis
 96 A. iliaca interna
 97 A. iliaca externa
 98 V. iliaca externa
 99 V. iliaca interna
 100 V. iliaca communis
Gaster
 101 Cardia
 102 Gaster, fundus
 103 Gaster, corpus
 104 Pars pylorica
 105 Pylorus
 106 A. gastrica dextra
 107 A. gastrica sinistra
 108 A. gastroenteralis dextra
 109 A. gastroenteralis sinistra
Hepar
 110 Hepar, lobus dexter
 111 Hepar, lobus sinister
 112 Hepar, lobus caudatus
 113 Hepar, lobus quadratus

Latin

- 114 Lig. teres hepatis
115 Lig. falciforme hepatis
116 V. portae hepatis
117 A. hepatica propria
118 Ductus hepaticus communis
119 Ductus cysticus
120 Vesica biliaris
121 Ductus choledochus
Pancreas
122 A. hepatica communis
123 Pancreas, cauda
124 Pancreas, corpus
125 Pancreas, caput
Duodenum
126 Duodenum, ampulla
127 Duodenum, pars descendens
128 Duodenum, pars horizontalis (pars inferior)
129 Duodenum, pars ascendens
130 A. mesenterica superior
131 V. mesenterica superior
132 V. mesenterica inferior
133 Splen (Lien)
134 A. splenica (A. lienalis)
135 V. splenica (V. lienalis)
136 Jejunum
137 Ileum
138 Valva ileocecalis (Valva ilealis)
Colon
139 Cecum
140 Appendix vermiformis
141 Colon ascendens
142 Colon transversum
143 Colon descendens
144 Colon sigmoideum
145 Taenia libera
146 Mesenterium
Ren
147 Ren dexter
148 Ureter dexter
149 V. renalis dextra
150 A. renalis sinistra
Glandula suprarenalis
151 Glandula suprarenalis dextra
152 V. suprarenalis

Ossa Pelvis
153 Os sacrum
154 Os coccygis
155 Os pubis
156 Crista iliaca

Organa genitalia masculina
157 Penis
158 Penis, preputium
159 Penis, glans
160 Penis, corpus cavernosum
161 Penis, corpus spongiosum
162 Scrotum
163 Testis
164 Epididymis, caput
165 M. cremaster
166 Fascia spermatica externa
167 Canalis inguinalis
168 Ductus deferens
169 Vesica urinaria
170 Prostata
171 Ureter sinister
172 Vesicula seminalis
173 Rectum
174 M. sphincter ani externus
175 Urethra
176 Symphysis pubica (discus interpubicus)
177 Peritoneum viscerale

Organa genitalia feminina
178 Tuba uterina (Salpinx)
179 Uterus, lig. teres
180 Ovarium
181 Uterus, lig. latum
182 Uterus
183 Vagina
184 Labium majus pudendi
185 Clitoris

Muscle Figure

English

Head

Encephalon

Cranial nerves

- 1 Olfactory nerves (I)
- 2 Optic nerves (II)
- 3 Oculomotor nerve (III)
- 4 Trochlear nerve (IV)
- 5 Trigeminal nerve (V)
- 6 Abducent nerve (VI)
- 7 Facial nerve (VII), Vestibulocochlear nerve (VIII), Glossopharyngeal nerve (IX), Vagus nerve (X)

8 Cerebrum

- 9 Frontal lobe
- 10 Parietal lobe
- 11 Occipital lobe
- 12 Temporal lobe
- 13 Central sulcus
- 14 Lateral sulcus
- 15 Corpus callosum
- 16 Rostrum of corpus callosum
- 17 Genu of corpus callosum
- 18 Trunk of corpus callosum
- 19 Splenium of corpus callosum
- 20 Pellucid septum

21 Diencephalon

- 22 Fornix
- 23 Choroid plexus of third ventricle
- 24 Thalamus
- 25 Interthalamic connexus
- 26 Hypothalamus
- 27 Optic chiasm
- 28 Infundibular recess
- 29 Mamillary body

30 Cerebellum

- 31 Arbor vitae
- 32 Floccule

33 Mesencephalon

- 34 Lamina quadrigemina
- 35 Aqueduct of mesencephalon
- 36 Peduncle of cerebrum

37 Pons (bridge of Varolius)

- 38 Fourth ventricle

39 Medulla oblongata

- 40 Central canal

Internal skull

- 1 Granular foveolae
 - 2 Grooves for middle meningeal artery
 - 3 Dura mater of brain
 - 4 Superior sagittal sinus
 - 5 Diploë
- #### Cranial base
- 6 Anterior cranial fossa

- 7 Cribrous lamina of ethmoid bone
- 8 Cock's comb
- 9 Optic canal (optic foramen)
- 10 Pituitary gland (hypophysis)
- 11 Small wing of sphenoid bone
- 12 Superior orbital fissure
- 13 Round foramen
- 14 Oval foramen
- 15 Foramen lacerum
- 16 Medial cranial fossa
- 17 Arcuate eminence
- 18 Internal acoustic pore
- 19 Sulcus of sigmoid sinus
- 20 Jugular foramen
- 21 Clivus
- 22 Posterior cranial fossa
- 23 Internal occipital protuberance
- 24 Cavernous sinus
- 25 Basilar plexus
- 26 Superior petrosal sinus
- 27 Inferior petrosal sinus
- 28 Sigmoid sinus
- 29 Occipital sinus
- 30 Transverse sinus

External skull

- 31 Galea aponeurotica
 - 32 Frontal bone
 - 33 Coronal suture
 - 34 Parietal bone
 - 35 Sagittal suture
 - 36 Lambdoid suture
 - 37 Occipital bone
 - 38 Mastoid process
 - 39 External acoustic pore
 - 40 Zygomatic arch
 - 41 Zygomatic bone (cheekbone)
 - 42 Maxillary bone
 - 43 Nasal bone
 - 44 Major alar cartilage
 - 45 Ramus of mandible
 - 46 Coronoid process of mandible
 - 47 Condyle of mandible
 - 48 Mandibular notch
 - 49 Mandibular angle (angle of jaw)
 - 50 Mandibular body
 - 51 Hyoid bone
- #### Muscles
- 52 Epicranial muscle, Frontal belly of occipitofrontalis muscle
 - 53 Temporalis muscle
 - 54 Epicranial muscle, Temporoparietalis muscle
 - 55 Auricularis superior muscle

- 56 Epicranial muscle, Occipital belly of occipito-frontal muscle
- 57 Palpebral part of orbicularis oculi muscle
- 58 Orbital part of orbicularis oculi muscle
- 59 Zygomaticus minor muscle
- 60 Levator labii superioris muscle
- 61 Nasal muscle
- 62 Orbicularis oris muscle
- 63 Zygomaticus major muscle
- 64 Buccinator muscle
- 65 Masseter muscle
- 66 Risorius muscle
- 67 Depressor anguli oris muscle
- 68 Depressor labii inferioris muscle
- 69 Mental muscle
- 70 Hyoglossus muscle
- 71 Genohyoideus muscle
- 72 Mylohyoideus muscle
- 73 Anterior belly of digastric muscle
- 74 Stylohyoideus muscle
- 75 Superior belly of omohyoid muscle
- 76 Inferior belly of omohyoid muscle
- 77 Sternohyoideus muscle
- 78 Sternothyroideus muscle
- 79 Thyrohyoideus muscle
- 80 Cricothyroid muscle
- 81 Sternocleidomastoideus muscle
- 82 Scalenus anterior muscle
- 83 Scalenus medius muscle
- 84 Scalenus posterior muscle
- 85 Levator scapulae muscle
- 86 Splenius capitis muscle

Vessels

- 87 Common carotid artery
- 88 Subclavian artery
- 89 Internal jugular vein
- 90 External jugular vein
- 91 Subclavian vein

Glands

- 92 Lacrimal gland
- 93 Parotid gland
- 94 Submandibular gland
- 95 Thyroid gland
- 96 Thyroid cartilage
- 97 Medial thyrohyoid ligament
- 98 Thyroid membrane

Superior extremity

- 1 Clavicle
- 2 Acromion (acromial bone)
- 3 Scapular spine
- 4 Humerus

Muscles

- 5 Deltoideus muscle
 - 6 Supraspinatus muscle
 - 7 Subscapularis muscle
 - 8 Coracobrachialis muscle
 - 9 Subclavius muscle
 - 10 Infraspinatus muscle
 - 11 Teres minor muscle
 - 12 Teres major muscle
 - 13 Latissimus dorsi muscle
 - 14 Long head of biceps brachii muscle
 - 15 Short (medial) head of biceps brachii muscle
 - 16 Brachialis muscle
 - 17 Lateral head of triceps brachii muscle
 - 18 Long head of triceps brachii muscle
 - 19 Medial head of triceps brachii muscle
 - 20 Brachioradialis muscle
 - 21 Extensor carpi radialis longus muscle
 - 22 Extensor carpi radialis brevis muscle
 - 23 Pronator teres muscle
 - 24 Flexor carpi radialis muscle
 - 25 Palmaris longus muscle
 - 26 Flexor carpi ulnaris muscle
 - 27 Flexor digitorum superficialis muscle
 - 28 Flexor digitorum profundus muscle
 - 29 Flexor pollicis longus muscle
 - 30 Pronator quadratus muscle
 - 31 Extensor digitorum muscle of hand
 - 32 Extensor digiti minimi muscle
 - 33 Extensor carpi ulnaris muscle
 - 34 Anconeus muscle
 - 35 Supinator muscle
 - 36 Abductor pollicis longus muscle
 - 37 Extensor pollicis brevis muscle
 - 38 Extensor pollicis longus muscle
 - 39 Extensor retinaculum
 - 40 Dorsal interosseous muscles of hand
 - 41 Abductor pollicis brevis muscle
 - 42 Flexor pollicis brevis muscle
 - 43 Adductor pollicis muscle
 - 44 Abductor digiti minimi muscle of hand
 - 45 Flexor retinaculum
 - 46 Tendon of flexor digitorum superficialis muscle
 - 47 Tendon of flexor pollicis longus muscle
 - 48 Tendon of extensor pollicis longus muscle
 - 49 Tendinous junction
 - 50 Tendon of extensor digitorum muscle of hand
- Vessels**
- 51 Axillary artery
 - 52 Brachial artery
 - 53 Superior collateral ulnar artery
 - 54 Radial artery
 - 55 Ulnar artery

Muscle Figure

English

- 56 Posterior interosseous artery
- 57 Anterior interosseous artery
- 58 Superficial palmar arch
- 59 Common palmar digital arteries
- 60 Proper palmar digital arteries
- Nerves**
- 61 Medial fasciculus of brachial plexus
- 62 Lateral fasciculus of brachial plexus
- 63 Medial cutaneous nerve of arm
- 64 Ulnar nerve
- 65 Median nerve
- 66 Musculocutaneous nerve
- 67 Axillary nerve
- 68 Radial nerve
- 69 Anterior interosseous nerve of forearm
- 70 Superficial branch of radial nerve
- 71 Posterior cutaneous nerve of arm

Inferior extremity


- 1 Greater trochanter
- 2 Patella
- 3 Tibia (shin bone)
- 4 Fibula
- 5 Medial malleolus
- 6 Lateral malleolus
- 7 Metatarsal bone I
- 8 Calcaneus (heel bone)
- 9 Heel tendon

Muscles

- 10 Gluteus maximus muscle
- 11 Gluteus medius muscle
- 12 Piriformis muscle
- 13 Gemellus superior muscle
- 14 Obturator internus muscle
- 15 Gemellus inferior muscle
- 16 Quadratus femoris muscle
- 17 Tensor fasciae latae muscle
- 18 Iliotibial tract
- 19 Rectus femoris muscle
- 20 Vastus lateralis muscle
- 21 Vastus intermedius muscle
- 22 Vastus medialis muscle
- 23 Sartorius muscle
- 24 Iliopsoas muscle
- 25 Adductor longus muscle
- 26 Pectineus muscle
- 27 Gracilis muscle
- 28 Adductor magnus muscle
- 29 Semimembranosus muscle
- 30 Semitendinosus muscle
- 31 Long head of biceps femoris muscle
- 32 Short head of biceps femoris muscle
- 33 Tibialis anterior muscle

- 34 Extensor digitorum longus muscle (of foot)
- 35 Peroneus longus muscle
- 36 Peroneus brevis muscle
- 37 Lateral (great) head of gastrocnemius muscle
- 38 Medial head of gastrocnemius muscle
- 39 Soleus muscle
- 40 Tibialis posterior muscle
- 41 Popliteus muscle
- 42 Flexor digitorum longus muscle
- 43 Flexor hallucis longus muscle
- 44 Extensor hallucis longus muscle
- 45 Extensor hallucis brevis muscle
- 46 Extensor digitorum brevis muscle of foot
- 47 Abductor digiti minimi muscle of foot
- 48 Abductor hallucis muscle
- 49 Cruciate ligament of ankle

Vessels

- 50 Femoral artery
- 51 Femoral vein
- 52 Descending branch of lateral circumflex femoral artery
- 53 Ascending branch of medial circumflex femoral artery
- 54 Popliteal artery 
- 55 Posterior tibial artery
- 56 Anterior tibial artery
- 57 Lateral anterior malleolar artery

Nerves

- 58 Sciatic nerve
- 59 Femoral nerve
- 60 Tibial nerve
- 61 Common fibular nerve
- 62 Deep peroneal nerve
- 63 Superficial fibular nerve

Trunk

Thorax

- 1 Clavicle
- 2 Breast bone
- 3 Xiphoid process
- 4 Manubrium of sternum
- 5 Jugular notch
- 6 Anterior sternoclavicular ligament
- 7 Rib 1-12
- 8 Costicartilage (costal cartilage)

Muscles

- 9 Subclavius muscle
- 10 Infrapinatus muscle
- 11 Teres minor muscle
- 12 Teres major muscle
- 13 Latissimus dorsi muscle
- 14 Thoracolumbar fascia
- 15 Iliocostalis muscle

- 16 Serratus posterior inferior muscle
- 17 Longissimus thoracis muscle
- 18 Rhomboideus major muscle
- 19 Serratus posterior superior muscle
- 20 Rhomboideus minor muscle
- 21 Trapezius muscle, descending part
- 22 Trapezius muscle, transverse part
- 23 Trapezius muscle, ascending part
- 24 Serratus anterior muscle
- 25 External intercostal muscles
- 26 Internal intercostal muscles
- 27 Pectoralis minor muscle
- 28 Clavicular part of pectoralis major muscle
- 29 Sternocostal part of pectoralis major muscle
- 30 Abdominal part of pectoralis major muscle
- 31 Transversus thoracis muscle
- 32 Diaphragm**
- 33 Esophageal hiatus (opening)
- 34 Tendinous centre (phrenic centre)
- 35 Foramen of vena cava
- 36 Aortic hiatus (aortic opening)
- 37 Thoracic part of Esophagus (gullet)**
- Heart**
- 38 Right atrium
- 39 Right auricle
- 40 Right ventricle
- 41 Left atrium
- 42 Left auricle
- 43 Left ventricle
- 44 Interventricular septum
- 45 Tricuspid valve (right av-valve)
- 46 Pulmonary valve
- 47 Mitral valve (left av-valve)
- 48 Aortic valve
- 49 Pulmonary trunk
- 50 Right pulmonary artery
- 51 Left pulmonary artery
- 52 Ascending aorta
- 53 Thoracic part of aorta
- 54 Right brachiocephalic vein
- 55 Left brachiocephalic vein
- 56 Superior vena cava
- 57 Inferior vena cava
- 58 Right pulmonary veins
- 59 Left pulmonary veins
- Lung**
- 60 Right superior pulmonary lobe
- 61 Horizontal fissure
- 62 Right middle pulmonary lobe
- 63 Oblique fissure
- 64 Right inferior pulmonary lobe
- 65 Pulmonary ligament
- 66 Hilum of lung

- 67 Left superior pulmonary lobe
- 68 Lingula of left lung
- 69 Left inferior pulmonary lobe
- 70 Bifurcation of trachea
- 71 Right principal bronchus
- 72 Left principal bronchus
- 73 Glandular lobules of breast**
- 74 Mammary papilla

Abdomen

- 75 Umbilicus
- Muscles**
- 76 Obliquus internus abdominis muscle
- 77 Obliquus externus abdominis muscle
- 78 Anterior sheath of rectus abdominus muscle
- 79 White line of abdomen
- 80 Rectus abdominis muscle
- 81 Tendinous intersection
- 82 Posterior sheath of rectus abdominus muscle
- 83 Arcuate line
- 84 Transversus abdominis muscle
- 85 Quadratus lumborum muscle
- 86 Psoas major muscle
- 87 Iliacus muscle
- 88 Piriformis muscle
- 89 Levator ani muscle
- Vessels**
- 90 Abdominal aorta
- 91 Celiac trunk
- 92 Testicular (ovarian) artery and vein
- 93 Inferior mesenteric artery
- 94 Bifurcation of aorta
- 95 Common iliac artery
- 96 Internal iliac artery
- 97 External iliac artery
- 98 External iliac vein
- 99 Internal iliac vein
- 100 Common iliac vein
- Stomach**
- 101 Cardiac part of stomach
- 102 Fundus of stomach
- 103 Body of stomach
- 104 Pyloric part of stomach
- 105 Pylorus
- 106 Right gastric artery
- 107 Left gastric artery
- 108 Right gastromental artery
- 109 Left gastromental artery
- Liver**
- 110 Right lobe of liver
- 111 Left lobe of liver
- 112 Caudate lobe of liver
- 113 Quadrate lobe of liver

Muscle Figure

English

- 114 Round ligament of liver
- 115 Falciform ligament of liver
- 116 Portal vein of liver
- 117 Proper hepatic artery
- 118 Common hepatic duct
- 119 Cystic duct
- 120 Gallbladder
- 121 Common bile duct

Pancreas

- 122 Common hepatic artery
- 123 Pancreatic cauda (pancreatic tail)
- 124 Pancreatic body
- 125 Pancreatic head

Duodenum

- 126 Duodenal cap (duodenal bulb)
- 127 Descending part of duodenum
- 128 Horizontal part of duodenum
- 129 Ascending part of duodenum
- 130 Superior mesenteric artery
- 131 Superior mesenteric vein
- 132 Inferior mesenteric vein

133 Spleen

- 134 Splenic artery (lienal artery)
- 135 Splenic vein

136 Jejunum

137 Ileum

- 138 Ileocecal valve

Colon

- 139 Cecum (blind sac)
- 140 Vermiform appendage
- 141 Ascending colon
- 142 Transverse colon
- 143 Descending colon
- 144 Sigmoid colon (pelvic colon)
- 145 Free taenia
- 146 Mesentery

Kidney

- 147 Right kidney
- 148 Right ureter
- 149 Right renal vein
- 150 Left renal artery

Suprarenal gland (adrenal gland)

- 151 Right suprarenal gland
- 152 Suprarenal vein

Pelvic bones

- 153 Sacral bone
- 154 Coccygeal bone
- 155 Pubic bone
- 156 Crest of ilium

Male genital organs

- 157 Penis

- 158 Prepuce of penis
- 159 Glans of penis
- 160 Cavernous body of penis
- 161 Spongy body of penis
- 162 Scrotum
- 163 Testis
- 164 Head of epididymis
- 165 Cremaster muscle
- 166 External spermatic fascia
- 167 Inguinal (abdominal) canal
- 168 Deferent duct (spermatic duct)
- 169 Bladder
- 170 Prostate
- 171 Left ureter
- 172 Seminal vesicle
- 173 Rectum
- 174 Sphincter ani externus muscle
- 175 Urethra
- 176 Pubic symphysis
- 177 Visceral peritoneum

Female genital organs

- 178 Ovarian canal (uterine tube)
- 179 Round ligament of uterus
- 180 Ovary
- 181 Broad ligament of uterus
- 182 Uterus
- 183 Vagina
- 184 Greater pudendal lip
- 185 Clitoris

Kopf

Gehirn

Hirnnerven

- 1 Nn. Olfactorii (Riechnerven) (I)
- 2 N. opticus (Sehnerv) (II)
- 3 N. oculomotorius (III)
- 4 N. trochlearis (IV)
- 5 N. trigeminus (V)
- 6 N. abducens (VI)
- 7 N. facialis (Gesichtsnerv) (VII), N. vestibulo cochlearis (VIII), N. glossopharyngeus (IX), N. vagus (X)

8 Endhirn

- 9 Lobus frontalis (Stirnloben)
- 10 Lobus parietalis (Scheitellappen)
- 11 Lobus occipitalis (Hinterhauptslappen)
- 12 Lobus temporalis (Schläfenlappen)
- 13 Zentralfurche
- 14 Sulcus lateralis (Seitliche Furche)
- 15 Corpus callosum (Balken)
- 16 Corpus callosum, Rostrum
- 17 Corpus callosum, Genu
- 18 Corpus callosum, Truncus
- 19 Corpus callosum, Splenium
- 20 Septum pellucidum

21 Zwischenhirn

- 22 Fornix
- 23 Dritter Ventrikel, Plexus choroideus
- 24 Thalamus
- 25 Adhaesio interthalamica
- 26 Hypothalamus
- 27 Sehnervenkreuzung
- 28 Recessus infundibuli
- 29 Corpus mamillare

30 Kleinhirn

- 31 Arbor vitae

32 Flocculus

33 Mittelhirn

- 34 Vierhügelplatte
- 35 Aquädukt des Mittelhirns
- 36 Pedunculus cerebri (Hirnstiel)

37 Pons (Brücke)

- 38 Vierter Ventrikel

39 Verlängertes Mark

- 40 Zentralkanal

Innerer Schädel

- 1 Foveolae granulares
- 2 Sulci arteriae meningae mediae
- 3 Harte Hirnhaut des Schädels
- 4 Sinus sagittalis superior
- 5 Diploe

Schädelbasis

- 6 Vordere Schädelgrube
- 7 Siebbein, Lamina cribrosa
- 8 Hahnenkamm
- 9 Canalis opticus
- 10 Hirnanhangsdrüse
- 11 Keilbein
- 12 Fissura orbitalis superior
- 13 Foramen rotundum
- 14 Foramen ovale
- 15 Foramen lacerum
- 16 Mittlere Schädelgrube
- 17 Eminentia arcuata
- 18 Innere Gehörgangsöffnung
- 19 Sulcus sinus sigmoidei
- 20 Foramen jugulare
- 21 Klivus
- 22 Hintere Schädelgrube
- 23 Hinterhauptbein, Protuberantia interna
- 24 Sinus cavernosus
- 25 Plexus basilaris
- 26 Sinus petrosus superior
- 27 Sinus petrosus inferior
- 28 Sinus sigmoideus
- 29 Sinus occipitalis
- 30 Sinus transversus

Äußerer Schädel

- 31 Galea aponeurotica
- 32 Stirnbein
- 33 Kranznaht
- 34 Scheitelbein
- 35 Pfeilnaht
- 36 Lambdanaht
- 37 Hinterhauptbein
- 38 Warzenfortsatz
- 39 Äußere Gehörgangsöffnung
- 40 Jochbogen
- 41 Jochbein (Wangenknochen)
- 42 Oberkiefer
- 43 Nasenbein
- 44 Cartilago alaris major
- 45 Unterkiefer, Ast
- 46 Unterkiefer, Kronenfortsatz
- 47 Unterkiefer, Gelenkfortsatz
- 48 Unterkiefer, Inzisur
- 49 Unterkiefer, Winkel
- 50 Körper des Unterkiefers
- 51 Zungenbein

Muskeln

- 52 M. epicranius, M. occipitofrontalis, vorderer Bauch
- 53 M. temporalis (Schläfenmuskel)

- 54 M. epicranii, M. temporoparietalis
- 55 M. auricularis sup.
- 56 M. epicranii, M. occipitofrontalis, hinterer Bauch
- 57 M. orbicularis oculi, pars palpebralis
- 58 M. orbicularis oculi, pars orbitalis
- 59 M. zygomaticus minor
- 60 M. levator labii sup.
- 61 M. nasalis (Nasenmuskel)
- 62 M. orbicularis oris
- 63 M. zygomaticus major
- 64 M. buccinator
- 65 M. masseter (Kaumuskel)
- 66 M. risorius (Lachmuskel)
- 67 M. depressor anguli oris
- 68 M. depressor labii inf.
- 69 M. mentalis
- 70 M. hyoglossus
- 71 M. geniohyoideus
- 72 M. mylohyoideus
- 73 M. digastricus, vorderer Bauch
- 74 M. stylohyoideus
- 75 M. omohyoideus, oberer Bauch
- 76 M. omohyoideus, unterer Bauch
- 77 M. sternohyoideus
- 78 M. sternothyroideus
- 79 M. thyrohyoideus
- 80 M. cricothyroideus
- 81 M. sternocleidomastoideus
- 82 M. scalenus ant. (Vorderer Treppenmuskel)
- 83 M. scalenus med. (Mittlerer Treppenmuskel)
- 84 M. scalenus post. (Hinterer Treppenmuskel)
- 85 M. levator scapulae
- 86 M. splenius capitis

Gefäße

- 87 A. carotis communis (Gemeinsame Kopfschlagader)
- 88 A. subclavia (Schlüsselbeinschlagader)
- 89 V. jugularis int.
- 90 V. jugularis ext.
- 91 V. subclavia (Schlüsselbeinvene)

Drüsen

- 92 Tränendrüse
- 93 Ohrspeicheldrüse
- 94 Unterkieferdrüse
- 95 Schilddrüse
- 96 Schildknorpel
- 97 Mittleres Zungenbein-Schildknorpelband
- 98 Membrana thyrohyoidea

Obere Extremität

- 1 Schlüsselbein
- 2 Schulterhöhe

3 Schulterblattgräte

4 Oberarmknochen

Muskeln

- 5 M. deltoideus
- 6 M. supraspinatus
- 7 M. subscapularis
- 8 M. coracobrachialis
- 9 M. subclavius
- 10 M. infraspinatus
- 11 M. teres minor
- 12 M. teres major
- 13 M. latissimus dorsi
- 14 M. biceps brachii, langer Kopf
- 15 M. biceps brachii, kurzer Kopf
- 16 M. brachialis
- 17 M. triceps brachii, seitlicher Kopf
- 18 M. triceps brachii, langer Kopf
- 19 M. triceps brachii, mittlerer Kopf
- 20 M. brachioradialis
- 21 M. extensor carpi radialis longus
- 22 M. extensor carpi radialis brevis
- 23 M. pronator teres
- 24 M. flexor carpi radialis
- 25 M. palmaris longus
- 26 M. flexor carpi ulnaris
- 27 M. flexor digitorum superficialis manus
- 28 M. flexor digitorum profundus manus
- 29 M. flexor pollicis longus
- 30 M. pronator quadratus
- 31 M. extensor digitorum manus
- 32 M. extensor digiti minimi
- 33 M. extensor carpi ulnaris
- 34 M. anconeus
- 35 M. supinator
- 36 M. abductor pollicis longus
- 37 Kurzer Daumenstrecker
- 38 M. extensor pollicis longus
- 39 Retinaculum extensorum
- 40 Mm. interossei dorsales manus
- 41 M. abductor pollicis brevis
- 42 M. flexor pollicis brevis
- 43 M. adductor pollicis
- 44 M. abductor digiti minimi manus
- 45 Retinaculum flexorum
- 46 M. flexor digitorum superficialis, Sehne
- 47 M. flexor pollicis longus, Sehne
- 48 M. extensor pollicis longus, Sehne
- 49 Connexus intertendinei
- 50 M. extensor digitorum manus, Sehne

Gefäße

- 51 A. axillaris (Achselschlagader)
- 52 A. brachialis (Armschlagader)
- 53 A. collateralis ulnaris superior

- 54 A. radialis (Speicherschlagader)
- 55 A. ulnaris (Ellenschlagader)
- 56 A. interossea posterior
- 57 A. interossea anterior
- 58 Arcus palmaris superficialis
- 59 Aa. digitales palmares communes
- 60 Aa. digitales palmares propriae

Nerven

- 61 Plexus brachialis, fasciculus medialis
- 62 Plexus brachialis, fasciculus lateralis
- 63 Ellenseitiger Oberarmhautnerv
- 64 N. ulnaris (Ellennerv)
- 65 N. medianus
- 66 N. musculocutaneus
- 67 N. axillaris
- 68 N. radialis (Speichennerv)
- 69 N. interosseus anterior
- 70 N. radialis, oberflächlicher Ast
- 71 N. cutaneus brachii posterior

Untere Extremität

- 1 Trochanter major (Großer Rollhügel)
- 2 Kniescheibe
- 3 Schienbein
- 4 Wadenbein
- 5 Innenknöchel
- 6 Außenknöchel
- 7 Mittelfußknochen I
- 8 Fersenbein
- 9 Achillessehne

Muskeln

- 10 M. gluteus maximus (Großer Gesäßmuskel)
- 11 M. gluteus medius (Mittlerer Gesäßmuskel)
- 12 M. piriformis (Birnenmuskel)
- 13 M. gemellus superior (Oberer Zwillingsmuskel)
- 14 M. obturatorius internus
- 15 M. gemellus inferior (Unterer Zwillingsmuskel)
- 16 M. quadratus femoris
- 17 M. tensor fasciae latae
- 18 Tractus iliotibialis
- 19 M. rectus femoris
- 20 M. vastus lateralis
- 21 M. vastus intermedius
- 22 M. vastus medialis
- 23 M. sartorius
- 24 M. iliopsoas
- 25 M. adductor longus
- 26 M. pectineus
- 27 M. gracilis
- 28 M. adductor magnus
- 29 M. semimembranosus

- 30 M. semitendinosus
- 31 M. biceps femoris, langer Kopf
- 32 M. biceps femoris, kurzer Kopf
- 33 M. tibialis anterior (Vorderer Schienbeinmuskel)
- 34 M. extensor digitorum longus pedis
- 35 M. fibularis longus (Langer Wadenbeinmuskel)
- 36 M. fibularis brevis (Kurzer Wadenbeinmuskel)
- 37 M. gastrocnemius, seitlicher Kopf
- 38 M. gastrocnemius, mittlerer Kopf
- 39 M. soleus
- 40 M. tibialis posterior (Hinterer Schienbeinmuskel)
- 41 M. popliteus (Kniekehlenmuskel)
- 42 M. flexor digitorum longus pedis
- 43 M. flexor hallucis longus
- 44 M. extensor hallucis longus
- 45 M. extensor hallucis brevis
- 46 M. extensor digitorum brevis pedis
- 47 M. abductor digiti minimi pedis
- 48 M. abductor hallucis
- 49 Retinaculum musculorum extensorum inferius

Gefäße

- 50 A. femoralis (Oberschenkschlagader)
- 51 V. femoralis (Oberschenkelvene)
- 52 A. circumflexa femoris lateralis, absteigender Ast
- 53 A. circumflexa femoris lateralis, aufsteigender Ast
- 54 A. poplitea (Kniekehlschlagader)
- 55 A. tibialis posterior (Hintere Schienbeinschlagader)
- 56 A. tibialis anterior (Vordere Schienbeinschlagader)
- 57 A. malleolaris anterior lateralis

Nerven

- 58 Ischiasnerv
- 59 N. femoralis
- 60 N. tibialis (Schienbeinnerv)
- 61 N. fibularis communis (Gemeinsamer Wadenbeinnerv)
- 62 N. fibularis profundus (Tiefer Wadenbeinnerv)
- 63 N. fibularis superficialis (Oberflächlicher Wadenbeinnerv)

Rumpf

Brustkorb

- 1 Schlüsselbein
- 2 Brustbein
- 3 Schwertfortsatz
- 4 Handgriff des Brustbeins
- 5 Incisura jugularis
- 6 Lig. sternoclaviculare anterius

- 7 Rippe 1-12
- 8 Rippenknorpel
- Muskeln**
- 9 M. subclavius
- 10 M. infraspinatus
- 11 M. teres minor
- 12 M. teres major
- 13 M. latissimus dorsi
- 14 Fascia thoracolumbalis
- 15 Darmbein-Rippenmuskel
- 16 M. serratus posterior inferior
- 17 M. longissimus thoracis
- 18 M. rhomboideus major
- 19 M. serratus posterior superior
- 20 M. rhomboideus minor
- 21 M. trapezius, absteigender Teil
- 22 M. trapezius, querverlaufender Teil
- 23 M. trapezius, ansteigender Teil
- 24 M. serratus anterior
- 25 Mm. intercostales externi
- 26 Mm. intercostales interni
- 27 M. pectoralis minor
- 28 M. pectoralis major, Schlüsselbeinteil
- 29 M. pectoralis major, Brustbein-Rippenteil
- 30 M. pectoralis major, Bauchteil
- 31 M. transversus thoracis
- 32 Zwerchfell**
- 33 Hiatus oesophageus (Speiseröhrenschlitz)
- 34 Sehnenzentrum des Zwerchfells
- 35 Foramen v. cavae
- 36 Hiatus aorticus (Aortenschlitz)
- 37 Brustteil der Speiseröhre**
- Herz**
- 38 Rechter Vorhof
- 39 Rechtes Herzohr
- 40 Rechte Herzkammer
- 41 Linker Vorhof
- 42 Linkes Herzohr
- 43 Linke Herzkammer
- 44 Kammerscheidewand
- 45 Rechte Vorhofkammerklappe
- 46 Pulmonalklappe
- 47 Linke Vorhofkammerklappe, Mitralklappe
- 48 Aortenklappe
- 49 Truncus pulmonalis (Lungenschlagaderstamm)
- 50 Rechte Lungenschlagader
- 51 Linke Lungenschlagader
- 52 Ansteigender Teil der Hauptschlagader
- 53 Brustteil der Hauptschlagader
- 54 Rechte V. brachiocephalica
- 55 Linke V. brachiocephalica
- 56 Obere Hohlvene
- 57 Untere Hohlvene

- 58 Rechte Lungenvenen
 - 59 Linke Lungenvenen
 - Lunge**
 - 60 Oberlappen (Rechte Lunge)
 - 61 Fissura horizontalis
 - 62 Mittellappen (Rechte Lunge)
 - 63 Fissura obliqua
 - 64 Unterlappen (Rechte Lunge)
 - 65 Lig. pulmonale
 - 66 Lungenhilus
 - 67 Oberlappen (Linke Lunge)
 - 68 Linke Lunge, Lingula
 - 69 Unterlappen (Linke Lunge)
 - 70 Luftröhrengabelung
 - 71 Rechter Hauptbronchus
 - 72 Linker Hauptbronchus
 - 73 Brustdrüse, Läppchen**
 - 74 Brustwarze
-
- Bauch**
 - 75 Nabel
 - Muskeln**
 - 76 Innerer schräger Bauchmuskel
 - 77 Äußerer schräger Bauchmuskel
 - 78 Vorderes Blatt der Rektusscheide
 - 79 Linea alba (Weiße Linie)
 - 80 Gerader Bauchmuskel
 - 81 Intersectio tendinea
 - 82 Hinteres Blatt der Rektusscheide
 - 83 Linea arcuata (Bogenförmige Linie)
 - 84 Querer Bauchmuskel
 - 85 M. quadratus lumborum
 - 86 M. psoas major
 - 87 M. iliacus
 - 88 M. piriformis (Birnenmuskel)
 - 89 M. levator ani
 - Gefäße**
 - 90 Bauchteil der Hauptschlagader
 - 91 Truncus coeliacus (Eingeweideschlagader)
 - 92 Hoden(Eierstock)schlagader und -vene
 - 93 Untere Gekröseschlagader
 - 94 Hauptschlagader, Gabelung
 - 95 Gemeinsame Beckenschlagader
 - 96 Innere Beckenschlagader
 - 97 Äußere Beckenschlagader
 - 98 Äußere Beckenvene
 - 99 Innere Beckenvene
 - 100 Gemeinsame Beckenvene
 - Magen**
 - 101 Magenmund
 - 102 Magengrund
 - 103 Magenkörper

Deutsch

- 104 Pars pylorica
- 105 Magenausgang, Pförtner
- 106 Rechte Magenschlagader
- 107 Linke Magenschlagader
- 108 A. gastromentalis dextra
- 109 A. gastromentalis sinistra
- Leber**
- 110 Rechter Leberlappen
- 111 Linker Leberlappen
- 112 Schwanzförmiger Lappen
- 113 Quadratischer Leberlappen
- 114 Rundes Leberband
- 115 Sichelförmiges Leberband
- 116 Pfortader
- 117 Eigene Leberschlagader
- 118 Gemeinsamer Lebergang
- 119 Gallenblasengang
- 120 Gallenblase
- 121 Ausführungsgang von Leber und Gallenblase
- Bauchspeicheldrüse**
- 122 Gemeinsame Leberschlagader
- 123 Schwanz der Bauchspeicheldrüse
- 124 Körper der Bauchspeicheldrüse
- 125 Kopf der Bauchspeicheldrüse
- Zwölffingerdarm**
- 126 Zwölffingerdarm, Ampulle
- 127 Zwölffingerdarm, absteigender Teil
- 128 Zwölffingerdarm, waagerechter Teil
- 129 Zwölffingerdarm, ansteigender Abschnitt
- 130 Obere Gekröseschlagader
- 131 Obere Gekrösevene
- 132 Untere Gekrösevene
- 133 Milz**
- 134 Milzschlagader
- 135 Milzvene
- 136 Leerdarm**
- 137 Krummdarm**
- 138 Dünndarm-Blinddarmklappe
- Dickdarm**
- 139 Blinddarm
- 140 Wurmfortsatz
- 141 Aufsteigender Dickdarm
- 142 Querdarm
- 143 Absteigender Dickdarm
- 144 S-förmiger Dickdarm
- 145 Taenia libera
- 146 Mesenterium (Gekröse)
- Niere**
- 147 Rechte Niere
- 148 Rechter Harnleiter
- 149 Rechte Nierenvene
- 150 Linke Nierenschlagader

Nebenniere

- 151 Rechte Nebenniere
- 152 Nebennierenvene

Beckenknochen

- 153 Kreuzbein
- 154 Steißbein
- 155 Schambein
- 156 Darmbeinkamm

Männliche Geschlechtsorgane

- 157 Penis
- 158 Vorhaut
- 159 Eichel
- 160 Gliederschwellkörper
- 161 Harnröhrenschwellkörper
- 162 Hodensack
- 163 Hoden
- 164 Nebenhoden, Kopf
- 165 M. cremaster (Hodenheber)
- 166 Fascia spermatica externa
- 167 Leistenkanal
- 168 Samenleiter
- 169 Harnblase
- 170 Vorstehdrüse
- 171 Linker Harnleiter
- 172 Samenbläschen
- 173 Enddarm
- 174 Äußerer Afterschließmuskel
- 175 Harnröhre
- 176 Schamfuge
- 177 Bauchfell, Eingeweideüberzug

Weibliche Geschlechtsorgane

- 178 Eileiter
- 179 Rundes Gebärmutterband
- 180 Eierstock
- 181 Breites Gebärmutterband
- 182 Gebärmutter
- 183 Scheide
- 184 Große Schamlippe
- 185 Kitzler

Cabeza

Encéfalo

Nervios craneales

- 1 Ns. olfatorios (I)
- 2 N. óptico (II)
- 3 N. oculomotor (III)
- 4 N. troclear (IV)
- 5 N. trigémino (V)
- 6 N. abducens (VI)
- 7 N. facial (N. intermediofacial VII),
N. vestibulococlear (VIII), N. glossofaríngeo
(XI), N. vago (X)

8 Cerebro

- 9 Lóbulo frontal
- 10 Lóbulo parietal
- 11 Lóbulo occipital
- 12 Lóbulo temporal
- 13 Surco central
- 14 Surco lateral
- 15 Cuerpo calloso
- 16 Cuerpo calloso, pico
- 17 Cuerpo calloso, rodilla
- 18 Cuerpo calloso, tronco
- 19 Cuerpo calloso, esplenio
- 20 Septum pellucidum

21 Diencéfalo

- 22 Fórnix
- 23 Plexo coroideo del tercer ventrículo
- 24 Tálamo
- 25 Comisura intertalámica
- 26 Hipotálamo
- 27 Quiasma óptico
- 28 Receso infundibular
- 29 Cuerpo de la mama

30 Cerebelo

- 31 Árbol de la vida
- 32 Flóculo

33 Mesencéfalo

- 34 Lámina cuadrigemina
- 35 Acueducto mesencefálico de Silvio
- 36 Pedúnculo cerebral

37 Puente

- 38 IV ventrículo

39 Médula oblonga

- 40 Conducto central

Cráneo interno

- 1 Fosita granular
- 2 Surcos de la arteria meníngea
- 3 Duramadre craneal
- 4 Seno sagital superior
- 5 Diploe

Base del cráneo

- 6 Fosa craneal anterior
- 7 H. etmoidal, lámina cribosa
- 8 Crista galli
- 9 Conducto óptico
- 10 Hipófisis (glándula pituitaria)
- 11 Hueso esfenoides
- 12 Físura orbitaria superior
- 13 Orificio redondo
- 14 Orificio oval
- 15 Agujero rasgado anterior
- 16 Fosa craneal media
- 17 Eminencia arcuata
- 18 Orificio auditivo interno
- 19 Surco seno sigmoide
- 20 Orificio yugular
- 21 Clivus
- 22 Fosa craneal posterior
- 23 H. occipital, protuberancia interna
- 24 Seno cavernoso
- 25 Plexo basilar
- 26 Seno petroso superior
- 27 Seno petroso inferior
- 28 Seno sigmoideo
- 29 Seno occipital
- 30 Seno transversal

Cráneo externo

- 31 Galea aponeurótica
 - 32 Hueso frontal
 - 33 Sutura coronal
 - 34 Hueso parietal
 - 35 Sutura sagital
 - 36 Sutura lambdoidea
 - 37 Hueso occipital
 - 38 Apófisis mastoides
 - 39 Orificio auditivo externo
 - 40 Arco cigomático
 - 41 Hueso cigomático
 - 42 Maxilar
 - 43 Hueso nasal
 - 44 Cartílago alar mayor
 - 45 Mandíbula, rama
 - 46 Mandíbula, apófisis coronoides
 - 47 Mandíbula, apófisis condilar
 - 48 Escotadura mandibular
 - 49 Mandíbula, ángulo
 - 50 Mandíbula, cuerpo
 - 51 Hueso hioides
- #### Músculos
- 52 M. epicráneo, M. occipitofrontal, vientre frontal
 - 53 M. temporal
 - 54 M. epicráneo, M. temporoparietal
 - 55 M. auricular superior

- 56 M. epicráneo, M. occipitofrontal, vientre occipital
- 57 M. orbicular del ojo, porción palpebral
- 58 M. orbicular del ojo, porción orbitaria
- 59 M. cigomático menor
- 60 M. elevador del labio superior
- 61 M. nasal
- 62 M. orbicular de la boca
- 63 M. cigomático mayor
- 64 M. buccinador
- 65 M. masetero
- 66 M. risorio
- 67 M. depresor del ángulo de la boca
- 68 M. depresor del labio inferior
- 69 M. mental
- 70 M. hiogloso
- 71 M. geniohioideo
- 72 M. milohioideo
- 73 M. digástrico, vientre anterior
- 74 M. estilohioideo
- 75 M. omohioideo, vientre superior
- 76 M. omohioideo, vientre inferior
- 77 M. esternohioideo
- 78 M. esternotiroideo
- 79 M. tirohioideo
- 80 M. cricotiroideo
- 81 M. estrenocleidomastoideo
- 82 M. escaleno anterior
- 83 M. escaleno medio
- 84 M. escaleno posterior
- 85 M. elevador de la escápula
- 86 M. esplenio de la cabeza

Vasos

- 87 A. carótida común
- 88 Arteria subclavia
- 89 V. yugular interna
- 90 V. yugular externa
- 91 V. subclavia

Glándulas

- 92 Glándula lacrimal
- 93 Glándula parótida
- 94 Glándula submandibular
- 95 Glándula tiroideas
- 96 Cartílago tiroides
- 97 Lig. tirohioideo mediano
- 98 Membrana tirohioidea

Extremidad superior

- 1 Clavícula
- 2 Acromion
- 3 Escápula, espina
- 4 Húmero

Músculos

Figura con Músculos

- 5 M. deltoides
- 6 M. supraespinoso
- 7 M. subescapular
- 8 M. coracobraquial
- 9 M. subclavio
- 10 M. infraespinoso
- 11 M. redondo menor
- 12 M. redondo mayor
- 13 M. latísimo del dorso
- 14 M. bíceps braquial, cabeza larga
- 15 M. bíceps braquial, cabeza corta
- 16 M. braquial
- 17 M. tríceps braquial, cabeza lateral
- 18 M. tríceps braquial, cabeza larga
- 19 M. tríceps braquial, cabeza medial
- 20 M. braquiorradial
- 21 M. extensor radial largo del carpo
- 22 M. extensor radial corto del carpo
- 23 M. pronador redondo
- 24 M. flexor radial del carpo
- 25 M. palmar largo
- 26 M. flexor cubital del carpo
- 27 M. flexor superficial de los dedos
- 28 M. flexor profundo de los dedos
- 29 M. flexor largo del pulgar
- 30 M. pronador cuadrado
- 31 M. extensor de los dedos
- 32 M. extensor del quinto dedo
- 33 M. extensor cubital del carpo
- 34 M. ancóneo
- 35 M. supinador
- 36 M. separador largo del pulgar
- 37 M. extensor corto del pulgar
- 38 M. extensor largo del pulgar
- 39 Retináculo extensor
- 40 Mm. interóseos dorsales de la mano
- 41 M. separador corto del pulgar
- 42 M. flexor corto del pulgar
- 43 M. aproximador del pulgar
- 44 M. separador del quinto dedo
- 45 Retináculo flexor
- 46 M. flexor superficial de los dedos, tendón
- 47 M. flexor largo del pulgar, cabeza radial
- 48 M. extensor largo del pulgar, tendón
- 49 Conexión intertendinosa
- 50 M. extensor de los dedos de la mano

Vasos

- 51 A. axilar
- 52 A. braquial
- 53 A. colateral cubital superior
- 54 A. radial
- 55 A. cubital
- 56 A. interósea posterior

- 57 A. interósea anterior
- 58 Arco palmar superficial
- 59 Aa. digitales palmares comunes
- 60 Aa. digitales palmares propias

Nervios

- 61 Plexo braquial, fascículo medial
- 62 Plexo braquial, fascículo lateral
- 63 N. cutáneo braquial medial
- 64 N. cubital
- 65 N. mediano
- 66 N. musculocutáneo
- 67 N. axilar
- 68 N. radial
- 69 N. interóseo anterior
- 70 N. radial, rama superficial
- 71 N. cutáneo braquial posterior

Extremidad inferior

- 1 Trocánter mayor
- 2 Rótula
- 3 Tibia
- 4 Peroné
- 5 Maléolo medial
- 6 Maléolo lateral
- 7 Metatarsiano I
- 8 Calcáneo
- 9 Tendon calcáneo

Músculos

- 10 M. glúteo mayor
- 11 M. glúteo medio
- 12 M. piriforme
- 13 M. gémino superior
- 14 M. obturador interno
- 15 M. gémino inferior
- 16 M. cuadrado femoral
- 17 M. tensor de la fascia lata
- 18 Tracto iliotibial
- 19 M. recto femoral
- 20 M. vasto lateral
- 21 M. crural
- 22 M. vasto medial
- 23 M. sartorio
- 24 M. iliopsoas
- 25 M. aproximador largo
- 26 M. pectíneo
- 27 M. grácil
- 28 M. aproximador mayor
- 29 M. semimembranoso
- 30 M. semitendinoso
- 31 M. bíceps femoral, cabeza larga
- 32 M. bíceps femoral, cabeza corta
- 33 M. tibial anterior
- 34 M. extensor largo de los dedos del pie

- 35 M. peroneo largo
- 36 M. peroneo corto
- 37 M. gastrocnemio, cabeza lateral
- 38 M. gastrocnemio, cabeza medial
- 39 M. sóleo
- 40 M. tibial posterior
- 41 M. poplíteo
- 42 M. flexor largo de los dedos del pie
- 43 M. flexor largo del dedo gordo
- 44 M. extensor largo del dedo gordo
- 45 M. extensor corto del dedo gordo
- 46 M. extensor corto de los dedos del pie
- 47 M. separador del dedo pequeño
- 48 M. separador del dedo del dedo gordo
- 49 Retináculo inferior de los músculos extensores

Vasos

- 50 A. femoral
- 51 V. femoral
- 52 A. circunfleja femoral lateral, rama descendente
- 53 A. circunfleja femoral lateral, rama ascendente
- 54 A. poplíteo
- 55 A. tibial posterior
- 56 A. tibial anterior
- 57 A. maleolar anterior lateral

Nervios

- 58 N. isquiático
- 59 N. femoral
- 60 N. tibial
- 61 N. peroneo común
- 62 N. peroneo profundo
- 63 N. peroneo superficial

Tronco

Tórax

- 1 Clavícula
- 2 Esternón
- 3 Apófisis xifoides
- 4 Esternón, manubrio
- 5 Incisura jugularis
- 6 Lig. esternoclavicular anterior
- 7 Costilla 1-12
- 8 Cartílago costal
- Músculos**
- 9 M. subclavio
- 10 M. infraespinoso
- 11 M. redondo menor
- 12 M. redondo mayor
- 13 M. latísimo del dorso
- 14 Fascia toracolumbar
- 15 M. iliocostal
- 16 M. serrato posteroinferior
- 17 M. longísimo del tórax
- 18 M. romboideo mayor

- 19 M. serrato posterosuperior
 20 M. romboideo menor
 21 M. trapecio, porcion descendente
 22 M. trapecio, porcion transversal
 23 M. trapecio, porcion ascendente
 24 M. serrato anterior
 25 Mm. intercostales externos
 26 Mm. intercostales internos
 27 M. pectoral menor
 28 M. pectoral mayor, porción clavicular
 29 M. pectoral mayor, porción esternocostal
 30 M. pectoral mayor, porción abdominal
 31 M. transverso torácico
32 Diafragma
 33 Hiatus esofágico
 34 Centro tendinoso
 35 Orificio de la vena cava
 36 Hiato aórtico
37 Esófago, porción torácica
Corazón
 38 Aurícula derecha
 39 Orejuela derecha
 40 Ventrículo derecho
 41 Aurícula izquierda
 42 Orejuela izquierda
 43 Ventrículo izquierdo
 44 Septo interventricular
 45 Válvula auriculoventricular derecha
 (Válvula tricúspide)
 46 Válvula del tronco pulmonar
 47 Válvula auriculoventricular izquierda
 (Válvula mitral)
 48 Valva aórtica
 49 Tronco pulmonar
 50 A. pulmonar derecha
 51 A. pulmón izquierda
 52 Aorta, porción ascendente
 53 Aorta, porción torácica
 54 V. braquiocefálica derecha
 55 V. braquiocefálica izquierda
 56 V. cava superior
 57 V. cava inferior
 58 Vv. pulmonares derechas
 59 Vv. pulmonares izquierdas
Pulmón
 60 Pulmón derecho, lóbulo superior
 61 Cisura horizontal
 62 Pulmón derecho, lóbulo medio
 63 Cisura oblicua
 64 Pulmón derecho, lóbulo inferior
 65 Lig. pulmonar
 66 Pulmón, hilio
 67 Pulmón izquierdo, lóbulo superior

Figura con Músculos

- 68 Lígula del pulmón izquierdo
 69 Pulmón izquierdo, lóbulo inferior
 70 Tráquea, bifurcación
 71 Bronquio principal derecho
 72 Bronquio principal izquierdo
73 Mama, lobulillos de la glándula mamaria
 74 Papila mamaria, pezón

Vientre

- 75 Ombligo
Músculos
 76 M. oblicuo interno del abdomen
 77 M. oblicuo externo del abdomen
 78 Vaina del músculo recto del abdomen,
 lámina anterior
 79 Línea alba
 80 M. recto del abdomen
 81 Intersección tendinosa
 82 Vaina del músculo recto del abdomen,
 lámina posterior
 83 Línea arqueada
 84 M. transverso del abdomen
 85 M. cuadrado lumbar
 86 M. psoas mayor
 87 M. ilíaco
 88 M. piriforme
 89 M. elevador del ano

Vasos

- 90 Aorta, porción abdominal
 91 Tronco celiaco
 92 A. y V. testiculares (ovárica)
 93 A. mesentérica inferior
 94 Aorta, bifurcación
 95 A. ilíaca común
 96 A. ilíaca interna
 97 A. ilíaca externa
 98 V. ilíaca externa
 99 V. ilíaca interna
 100 V. ilíaca común

Éstomago

- 101 Estómago, cardias
 102 Estómago, fundus
 103 Estómago, cuerpo
 104 Parte pilórica del estómago
 105 Píloro
 106 A. gástrica derecha
 107 A. gástrica izquierda
 108 A. gastroepiplóica derecha
 109 A. gastroepiplóica izquierda

Hígado

- 110 Hígado, lóbulo derecho
 111 Hígado, lóbulo izquierdo
 112 Hígado, lóbulo caudado

Figura con Músculos

Español

- 113 Hígado, lóbulo cuadrado
- 114 Lig. redondo del hígado
- 115 Lig. falciforme (hígado)
- 116 V. porta hepática
- 117 A. hepática propia
- 118 Conducto hepático común
- 119 Conducto cístico
- 120 Vesícula biliar
- 121 Conducto colédoco

Páncreas

- 122 A. hepática común
- 123 Páncreas, cola
- 124 Páncreas, cuerpo
- 125 Páncreas, cabeza

Duodeno

- 126 Duodeno, ampolla (bulbo)
- 127 Duodeno, porción descendente
- 128 Duodeno, porción horizontal (inferior)
- 129 Duodeno, porción ascendente
- 130 A. mesentérica sup.
- 131 V. mesentérica superior
- 132 V. mesentérica inferior

133 Bazo

- 134 A. esplénica (A. lienal)
- 135 V. esplénica

136 Yeyuno

137 Íleon

- 138 Válvula ileocecal

Colon

- 139 Ciego
- 140 Apéndice vermiforme
- 141 Colon ascendente
- 142 Colon transverso
- 143 Colon descendente
- 144 Colon sigmoide
- 145 Tenia libre
- 146 Mesenterio

Riñón

- 147 Riñón derecho
- 148 Uréter derecho
- 149 V. renal derecha
- 150 A. renal izquierda

Glándula suprarrenal

- 151 Glándula suprarrenal derecha
- 152 V. suprarrenal

Huesos de la pelvis

- 153 Hueso sacro
- 154 Hueso coccígeo
- 155 Hueso pubis
- 156 Cresta ilíaca

Organos sexuales masculinos

- 157 Pene
- 158 Pene, prepucio
- 159 Pene, glande
- 160 Pene, cuerpo cavernoso
- 161 Pene, cuerpo esponjoso
- 162 Escroto
- 163 Testículo
- 164 Cabeza del epidídimo
- 165 M. cremáster
- 166 Fascia espermática externa
- 167 Conducto inguinal
- 168 Conducto deferente
- 169 Vejiga urinaria
- 170 Próstata
- 171 Uréter izquierdo
- 172 Vesícula seminal
- 173 Recto
- 174 M. esfínter externo del ano
- 175 Uretra
- 176 Sínfisis púbica (disco interpúbico)
- 177 Peritoneo visceral

Organos sexuales femeninos

- 178 Trompa uterina (salpinx)
- 179 Útero, ligamento redondo
- 180 Ovario
- 181 Ligamento ancho del útero
- 182 Útero
- 183 Vagina
- 184 Labio mayor
- 185 Clítoris

Tête

Encéphale

Nerfs crâniens

- 1 Nerfs olfactifs (I)
- 2 Nerf optique (II)
- 3 Nerf oculo-moteur (III)
- 4 Nerf trochléaire (IV)
- 5 Nerf trijumeau (V)
- 6 Nerf abducens (VI)
- 7 Nerf facial (VII), Nerf vestibulo-cochléaire (VIII), Nerf glosso-pharyngien (IX), Nerf vague (X)

8 Cerveau

- 9 Lobe frontal
- 10 Lobe pariétal
- 11 Lobe occipital
- 12 Lobe temporal
- 13 Sillon central
- 14 Sillon latéral
- 15 Corps calleux
- 16 Corps calleux, rostre
- 17 Corps calleux, genou
- 18 Corps calleux, tronc
- 19 Corps calleux, bourrelet
- 20 Septum pellucidum

21 Diencéphale

- 22 Fornix
- 23 Plexus choroïdien du troisième ventricule
- 24 Thalamus
- 25 Adhérence interthalamique
- 26 Hypothalamus
- 27 Chiasma optique
- 28 Récessus infundibulaire
- 29 Corps mamillaire

30 Cervelet

- 31 Arbre de vie
- 32 Flocculus

33 Mésencéphale

- 34 Lame quadrigéminale
- 35 Aqueduc du mésencéphale
- 36 Pédoncule cérébelleux

37 Pont

- 38 Ventricule 4e

39 Bulbe rachidien

- 40 Canal central de la moelle spinale

Crâne interne

- 1 Fossettes granulaires
- 2 Sillons des artères méningées moyennes
- 3 Dure-mère crânienne
- 4 Sinus sagittal supérieur
- 5 Diploë

Base du crâne

- 6 Fosse crânienne antérieure

- 7 Os ethmoïde, lame criblée
- 8 Crista galli
- 9 Canal optique
- 10 Hypophyse (glande pituitaire)
- 11 Os sphénoïde
- 12 Fissure orbitaire supérieure
- 13 Foramen rond
- 14 Trou oval
- 15 Foramen lacéré
- 16 Fosse crânienne moyenne
- 17 Eminence arquée
- 18 Pore acoustique interne
- 19 Sillon du sinus sigmoïde
- 20 Foramen jugulaire
- 21 Clivus
- 22 Fosse crânienne postérieure
- 23 Os occipital, protubérance interne
- 24 Sinus caverneux
- 25 Plexus basilaire
- 26 Sinus pétreux supérieur
- 27 Sinus pétreux inférieur
- 28 Sinus sigmoïde
- 29 Sinus occipital
- 30 Sinus transverse

Crâne externe

- 31 Galéa aponévriqué
- 32 Os frontal
- 33 Suture coronale
- 34 Os pariétal
- 35 Suture sagittale
- 36 Suture lambdoïde
- 37 Os occipital
- 38 Processus mastoïde
- 39 Pore acoustique externe
- 40 Arcade zygomatique
- 41 Os zygomatique
- 42 Maxilla
- 43 Os nasal
- 44 Grand cartilage alaire
- 45 Mandibule, rameau
- 46 Mandibule, processus coronoïde
- 47 Mandibule, processus condyalaire
- 48 Incisure mandibulaire
- 49 Mandibule, angle
- 50 Mandibule, corps
- 51 Os hyoïde

Muscles

- 52 Muscle épicroânien, Muscle occipito-frontal, ventre frontal
- 53 Muscle temporal
- 54 Muscle épicroânien, Muscle temporo-pariétal
- 55 Muscle auriculaire supérieur

Modele Musculaire

Français

- 56 Muscle épicroânien, Muscle occipito-frontal, ventre occipital
- 57 Muscle orbiculaire de l'œil, partie palpébrale
- 58 Muscle orbiculaire de l'œil, partie orbitaire
- 59 Muscle petit zygomatique
- 60 Muscle élévateur de la lèvre supérieure
- 61 Muscle nasal
- 62 Muscle orbiculaire de la bouche
- 63 Muscle grand zygomatique
- 64 Muscle buccinateur
- 65 Muscle masséter
- 66 Muscle risorius
- 67 Muscle abaisseur de l'angle de la bouche
- 68 Muscle abaisseur de la lèvre inférieure
- 69 Muscle mentonnier
- 70 Muscle hyo-glosse
- 71 Muscle génio-hyoïdien
- 72 Muscle mylo-hyoïdien
- 73 Muscle digastrique, ventre antérieur
- 74 Muscle stylo-hyoïdien
- 75 Muscle omo-hyoïdien, ventre supérieur
- 76 Muscle omo-hyoïdien, ventre inférieur
- 77 Muscle sterno-hyoïdien
- 78 Muscle sterno-thyroïdien
- 79 Muscle thyro-hyoïdien
- 80 Muscle crico-thyroïdien
- 81 Muscle sterno-cléido-mastoldien
- 82 Muscle scalène antérieur
- 83 Muscle scalène moyen
- 84 Muscle scalène postérieur
- 85 Muscle élévateur de la scapula
- 86 Muscle splénius de la tête
- Vaisseau**
- 87 Artère carotide commune
- 88 Artère sous-clavière
- 89 Veine jugulaire interne
- 90 Veine jugulaire externe
- 91 Veine subclavière
- Glandes**
- 92 Glande lacrymale
- 93 Glande parotide
- 94 Glande submandibulaire
- 95 Glande thyroïde
- 96 Cartilage thyroïde
- 97 Ligament thyro-hyoïde médian
- 98 Membrane thyro-hyoïdienne
- Extrémités supérieures**
- 1 Clavicule
- 2 Acromion
- 3 Scapula, épine
- 4 Humérus
- Muscles**
- 5 Muscle deltoïde
- 6 Muscle supra-épineux
- 7 Muscle subscapulaire
- 8 Muscle coraco-brachial
- 9 Muscle subclavier
- 10 Muscle infra-épineux
- 11 Muscle petit rond
- 12 Muscle grand rond
- 13 Muscle grand dorsal
- 14 Muscle biceps du bras, tête longue
- 15 Muscle biceps brachial, tête courte
- 16 Muscle brachial
- 17 Muscle triceps brachial, tête latérale
- 18 Muscle triceps brachial, tête longue
- 19 Muscle triceps brachial, tête médiale
- 20 Muscle brachio-radial
- 21 Muscle long extenseur radial du carpe
- 22 Muscle court extenseur radial du carpe
- 23 Muscle rond pronateur
- 24 Muscle fléchisseur radial du carpe
- 25 Muscle long palmaire
- 26 Muscle fléchisseur ulnaire du carpe
- 27 Muscle fléchisseur superficiel des doigts
- 28 Muscle fléchisseur profond des doigts
- 29 Muscle long fléchisseur du pouce
- 30 Muscle carré pronateur
- 31 Muscle extenseur des doigts
- 32 Muscle extenseur commun du petit doigt
- 33 Muscle extenseur ulnaire du carpe
- 34 Muscle anconé
- 35 Muscle supinateur
- 36 Muscle long abducteur du pouce
- 37 Muscle court extenseur du pouce
- 38 Muscle long extenseur du pouce
- 39 Rétinaculum des extenseurs
- 40 Muscles interosseux dorsaux de la main
- 41 Muscle court abducteur du pouce
- 42 Muscle court fléchisseur du pouce
- 43 Muscle adducteur du pouce
- 44 Muscle abducteur du petit doigt
- 45 Rétinaculum des fléchisseurs
- 46 Tendon du muscle fléchisseur superficiel des doigts
- 47 Tendon du muscle long fléchisseur du pouce
- 48 Tendon du muscle long extenseur du pouce
- 49 Jonction intertendineuse
- 50 Tendon du muscle extenseur des doigts
- Vaisseau**
- 51 Artère axillaire
- 52 Artère brachiale
- 53 Artère collatérale ulnaire supérieure
- 54 Artère radiale
- 55 Artère ulnaire

- 56 Artère interosseuse postérieure
- 57 Artère interosseuse antérieure
- 58 Arcade palmaire superficielle
- 59 Artères digitales palmaires communes
- 60 Artères digitales palmaires propres

Nerfs

- 61 Plexus brachial, fascicule médial
- 62 Plexus brachial, fascicule latéral
- 63 Nerf cutané brachial médial
- 64 Nerf ulnaire
- 65 Nerf médian
- 66 Nerf musculo-cutané
- 67 Nerf axillaire
- 68 Nerf radial
- 69 Nerf interosseux antérieur
- 70 Nerf radial, rameau superficiel
- 71 Nerf cutané brachial postérieur

Extrémités inférieure

- 1 Grand trochanter
- 2 Patella
- 3 Tibia
- 4 Fibula
- 5 Malléole médiale
- 6 Malléole latérale
- 7 Os métatarsien I
- 8 Calcanéus
- 9 Tendon d'Achille

Muscles

- 10 Muscle grand fessier
- 11 Muscle moyen fessier
- 12 Muscle piriforme
- 13 Muscle jumeau supérieur
- 14 Muscle obturateur interne
- 15 Muscle jumeau inférieur
- 16 Muscle carré fémoral
- 17 Muscle tenseur du fascia lata
- 18 Tractus ilio-tibial
- 19 Muscle droit de la cuisse
- 20 Muscle vaste latéral
- 21 Muscle vaste intermédiaire
- 22 Muscle vaste médial
- 23 Muscle sartorius
- 24 Muscle ilio-psoas
- 25 Muscle long adducteur
- 26 Muscle pectiné
- 27 Muscle gracile
- 28 Muscle grand adducteur
- 29 Muscle semi-membraneux
- 30 Muscle semi-tendineux
- 31 Muscle biceps fémoral, tête longue
- 32 Muscle biceps fémoral, tête courte
- 33 Muscle tibial antérieur

Modele Musculaire

- 34 Muscle long extenseur des orteils
- 35 Muscle long fibulaire (péronier)
- 36 Muscle court fibulaire (péronier)
- 37 Muscle gastrocnémien, tête latérale
- 38 Muscle gastrocnémien, tête médiale
- 39 Muscle soléaire
- 40 Muscle tibial postérieur
- 41 Muscle poplité
- 42 Muscle long fléchisseur des orteils
- 43 Muscle long fléchisseur de l'hallux
- 44 Muscle long extenseur de l'hallux
- 45 Muscle court extenseur de l'hallux
- 46 Muscle court extenseur des orteils
- 47 Muscle abducteur du petit orteil
- 48 Muscle abducteur de l'hallux
- 49 Rétinaculum inférieur des extenseurs

Vaisseau

- 50 Artère fémorale
- 51 Veine fémorale
- 52 Artère circonflexe latérale de la cuisse, rameau descendant
- 53 Artère circonflexe latérale de la cuisse, rameau ascendant
- 54 Artère poplitée
- 55 Artère tibiale postérieure
- 56 Artère tibiale antérieure
- 57 Artère malléolaire antéro-latérale

Nerfs

- 58 Nerf sciatique (ischiatique)
- 59 Nerf fémoral
- 60 Nerf tibial
- 61 Nerf fibulaire commun
- 62 Nerf fibulaire profond
- 63 Nerf fibulaire superficiel

Tronc

Thorax

- 1 Clavicule
- 2 Sternum
- 3 Sternum, processus xiphoïde
- 4 Sternum, manche
- 5 Incision jugulaire
- 6 Ligament sterno-claviculaire antérieur
- 7 Côte 1-12
- 8 Cartilage costal

Muscles

- 9 Muscle subclavier
- 10 Muscle infra-épineux
- 11 Muscle petit rond
- 12 Muscle grand rond
- 13 Muscle grand dorsal
- 14 Fascia thoraco-lombaire
- 15 Muscle ilio-costal

- 16 Muscle dentelé postéro-inférieur
- 17 Muscle le plus long du thorax
- 18 Muscle grand rhomboïde
- 19 Muscle dentelé postéro-supérieur
- 20 Muscle petit rhomboïde
- 21 Muscle trapèze, partie descendante
- 22 Muscle trapèze, partie transversale
- 23 Muscle trapèze, partie ascendante
- 24 Muscle dentelé antérieur
- 25 Muscles intercostaux externes
- 26 Muscles intercostaux internes
- 27 Muscle petit pectoral
- 28 Muscle grand pectoral, partie claviculaire
- 29 Muscle grand pectoral, partie sternocostale
- 30 Muscle grand pectoral, partie abdominale
- 31 Muscle transverse du thorax
- 32 Diaphragme**
- 33 Hiatus œsophagien
- 34 Centre tendineux du diaphragme
- 35 Foramen de la veine cave
- 36 Hiatus aortique
- 37 Œsophage thoracique**
- Cœur**
- 38 Atrium droit
- 39 Auricule de l'atrium droit
- 40 Ventricule droit
- 41 Atrium gauche
- 42 Auricule de l'atrium gauche
- 43 Ventricule gauche
- 44 Septum interventriculaire
- 45 Valve atrio-ventriculaire droite (valve tricuspide)
- 46 Valve du tronc pulmonaire
- 47 Valve atrio-ventriculaire gauche (valve mitrale)
- 48 Valve aortique
- 49 Tronc pulmonaire
- 50 Artère pulmonaire droite
- 51 Artère pulmonaire gauche
- 52 Aorte ascendante
- 53 Aorte thoracique
- 54 Veine brachio-céphalique droite
- 55 Veine brachio-céphalique gauche
- 56 Veine cave supérieure
- 57 Veine cave inférieure
- 58 Veines pulmonaires droites
- 59 Veines pulmonaires gauches
- Poumon**
- 60 Poumon droit, lobe supérieur
- 61 Fissure horizontale
- 62 Poumon droit, lobe moyen
- 63 Fissure oblique
- 64 Poumon droit, lobe inférieur

- 65 Ligament pulmonaire
- 66 Poumon, hile
- 67 Poumon gauche, lobe supérieur
- 68 Lingula du poumon gauche
- 69 Poumon gauche, lobe inférieur
- 70 Trachée, bifurcation
- 71 Bronche principale droite
- 72 Bronche principale gauche
- 73 Lobule de la glande mammaire**
- 74 Papille mammaire

Ventre

- 75 Omphalique
- Muscles**
- 76 Muscle oblique interne de l'abdomen
- 77 Muscle oblique externe de l'abdomen
- 78 Gaine du muscle droit de l'abdomen, lame antérieure
- 79 Ligne blanche de l'abdomen
- 80 Muscle droit de l'abdomen
- 81 Intersection tendineuse du muscle droit de l'abdomen
- 82 Gaine du muscle droit de l'abdomen, lame postérieure
- 83 Ligne arquée
- 84 Muscle transverse de l'abdomen
- 85 Muscle carré des lombes
- 86 Muscle grand psoas
- 87 Muscle iliaque
- 88 Muscle piriforme
- 89 Muscle élévateur de l'anus
- Vaisseau**
- 90 Aorte abdominale
- 91 Tronc cœliaque
- 92 Artère et veine testiculaires (ovarique)
- 93 Artère mésentérique inférieure
- 94 Aorte, bifurcation
- 95 Artère iliaque commune
- 96 Artère iliaque interne
- 97 Artère iliaque externe
- 98 Veine iliaque externe
- 99 Veine iliaque interne
- 100 Veine iliaque commune
- Estomac**
- 101 Estomac, partie cardiale
- 102 Estomac, fond
- 103 Estomac, corps
- 104 Partie pylorique de l'estomac
- 105 Pylore
- 106 Artère gastrique droite
- 107 Artère gastrique gauche
- 108 Artère gastro-omentale droite

- 109 Artère gastro-omental gauche
- Foie**
- 110 Foie, lobe droit
- 111 Foie, lobe gauche
- 112 Foie, lobe caudé
- 113 Foie, lobe carré
- 114 Ligament rond du foie
- 115 Ligament falciforme du foie
- 116 Veine porte hépatique
- 117 Artère hépatique propre
- 118 Conduit hépatique commun
- 119 Conduit cystique
- 120 Vésicule biliaire
- 121 Conduit cholédoque
- Pancréas**
- 122 Artère hépatique commune
- 123 Pancréas, queue
- 124 Pancréas, corps
- 125 Pancréas, tête
- Duodénum**
- 126 Duodénum, ampoule
- 127 Duodénum, partie descendante
- 128 Duodénum, partie horizontale (partie inférieure)
- 129 Duodénum, partie ascendante
- 130 Artère mésentérique supérieure
- 131 Veine mésentérique supérieure
- 132 Veine mésentérique inférieure
- 133 Rate**
- 134 Artère splénique (artère liénale)
- 135 Veine splénique (veine liénale)
- 136 Jéjunum**
- 137 Iléum**
- 138 Valve iléo-cæcale (valve iléale)
- Côlon**
- 139 Cæcum
- 140 Appendice vermiforme
- 141 Côlon ascendant
- 142 Côlon transverse
- 143 Côlon descendant
- 144 Côlon sigmoïde
- 145 Ténia libre
- 146 Mésentère
- Rein**
- 147 Rein droit
- 148 Urètre droit
- 149 Veine rénale droite
- 150 Artère rénale gauche
- Glande surrénale**
- 151 Glande surrénale droite
- 152 Veine surrénale

Os pelviens

- 153 Sacrum
- 154 Coccyx
- 155 Os pubien
- 156 Crête iliaque

Organes génitaux masculins

- 157 Pénis
- 158 Pénis, prépuce
- 159 Pénis, gland
- 160 Pénis, corps caverneux
- 161 Pénis, corps spongieux
- 162 Scrotum
- 163 Testicule
- 164 Epididyme, tête
- 165 Muscle crémaster
- 166 Fascia spermatique externe
- 167 Canal inguinal
- 168 Conduit déférent
- 169 Vésicule urinaire
- 170 Prostate
- 171 Urètre gauche
- 172 Vésicule séminale
- 173 Rectum
- 174 Muscle sphincter externe de l'an
- 175 Urètre
- 176 Symphyse pubienne (disque interpubien)
- 177 Péritoine viscéral

Organes génitaux féminins

- 178 Trompe utérine (Trompe de Fallope)
- 179 Utérus, ligament rond
- 180 Ovaire
- 181 Ligament large de l'utérus
- 182 Utérus
- 183 Vagin
- 184 Grande lèvres des organes génitaux
- 185 Clitoris

Cabeça

Encéfalo

Nervos cranianos

- 1 Nervo olfatório (I)
- 2 Nervo óptico (2o nervo craniano)
- 3 Nervo oculomotor (3o nervo craniano)
- 4 Nervo troclear (4o nervo craniano)
- 5 Nervo trigêmeo (5o nervo facial)
- 6 Nervo abducente (6o nervo craniano)
- 7 Nervo facial (7o nervo craniano),
Nervo vestibulococlear (8o nervo craniano),
Nervo glossofaríngeo (9o nervo craniano),
Nervo vago (10o nervo craniano)

8 Cérebro

- 9 Lobo frontal
- 10 Lobo parietal
- 11 Lobo occipital
- 12 Lobo temporal
- 13 Sulco central (fissura de Rolando)
- 14 Sulco lateral
- 15 Corpo caloso
- 16 Rostro do corpo caloso
- 17 Joelho do corpo caloso
- 18 Tronco do corpo caloso
- 19 Esplênio do corpo caloso
- 20 Septo pelúcido (septo transparente)

21 Diencéfalo

- 22 Fórnice
- 23 Plexo coróide do terceiro ventrículo
- 24 Tálamo
- 25 Aderência intertalâmica
- 26 Hipotálamo
- 27 Quiasma óptico
- 28 Recesso infundibular
- 29 Corpo mamilar

30 Cerebelo

- 31 Árvore da vida
- 32 Flóculo

33 Mesencéfalo

- 34 Lâmina quadrigêmea
- 35 Aqueduto do mesencéfalo
- 36 Pedúnculo cerebral

37 Ponte de Varólio

- 38 Quarto ventrículo (ventrículo do rombencéfalo)

39 Medula oblonga

- 40 Canal central

Crânio interno

- 1 Fovéolas granulares
- 2 Sulcos da artéria meníngea média
- 3 Dura-máter do cérebro
- 4 Seio sagital superior
- 5 Díploe

Base do crânio

- 6 Fossa craniana anterior
- 7 Lâmina cribrosa do osso etmóide
- 8 Crista de galo
- 9 Canal óptico (forame óptico)
- 10 Hipófise (glândula pituitária)
- 11 Osso esfenóide
- 12 Fissura orbitária superior
- 13 Forame redondo
- 14 Forame oval
- 15 Forame lácreo
- 16 Fossa craniana média
- 17 Eminência arqueada
- 18 Poro acústico interno
- 19 Sulco do seio sigmóide
- 20 Forame jugular
- 21 Clivo
- 22 Fossa craniana posterior
- 23 Protuberância occipital interna
- 24 Seio cavernoso
- 25 Plexo basilar
- 26 Seio petroso superior
- 27 Seio petroso inferior
- 28 Seio sigmóide
- 29 Seio occipital
- 30 Seio transverso

Crânio externo

- 31 Gálea aponeurótica
- 32 Osso frontal
- 33 Sutura coronal
- 34 Osso parietal
- 35 Sutura sagital (sutura interparietal)
- 36 Sutura lambdóide
- 37 Osso occipital
- 38 Processo mastóide
- 39 Forame acústico externo
- 40 Arco zigomático
- 41 Osso zigomático
- 42 Maxilar
- 43 Osso nasal
- 44 Cartilagem alar maior
- 45 Ramo da mandíbula
- 46 Processo coronóide
- 47 Processo condilar (condilomandibular)
- 48 Chanfradura mandibular
- 49 Ângulo da mandíbula
- 50 Corpo da mandíbula
- 51 Osso hióide

Músculos

- 52 Músculo epicraniano, Músculo occipitofrontal, ventre frontal
- 53 Músculo temporal

- 54 Músculo epicraniano, Músculo temporoparietal
- 55 Músculo auricular superior
- 56 Músculo epicraniano, Ventre occipital do músculo occipitofrontal
- 57 Porção palpebral do esfíncter ocular
- 58 Porção orbital do esfíncter ocular
- 59 Músculo zigomático menor
- 60 Músculo elevador do lábio superior
- 61 Músculo nasal
- 62 Músculo orbicular da boca
- 63 Músculo zigomático maior
- 64 Músculo buscinador (músculo da bochecha)
- 65 Músculo masseter
- 66 Músculo risório (músculo de Albinus)
- 67 Músculo depressor do angulo da boca
- 68 Músculo depressor do lábio inferior
- 69 Músculo mentoniano
- 70 Músculo hioglosso
- 71 Músculo geniioídeo
- 72 Músculo miloióideo
- 73 Ventre anterior do músculo digástrico
- 74 Músculo estiloioídeo
- 75 Ventre superior do músculo omoióideo
- 76 Ventre inferior do músculo omoióideo
- 77 Músculo esternoióideo
- 78 Músculo esternotireóideo
- 79 Músculo tireoióideo
- 80 Músculo cricotireóideo
- 81 Músculo esternocleidomastóideo (músculo esterno-mastóideo)
- 82 Músculo escaleno anterior
- 83 Músculo escaleno médio
- 84 Músculo escaleno posterior
- 85 Músculo elevador da escápula
- 86 Músculo esplênio da cabeça

Vasos

- 87 Artéria carótida comum
- 88 Artéria subclávia
- 89 Veia jugular interna
- 90 Veia jugular externa
- 91 Veia subclávia

Glândulas

- 92 Glândula lacrimal
- 93 Glândula parótida
- 94 Glândula submandibular
- 95 Glândula tireóidea
- 96 Cartilagem tireóidea
- 97 Ligamento tireoióideo médio
- 98 Membrana tireoióide

Extremidade superior

- 1 Clavícula

- 2 Acrômio (processo acromial)
- 3 Espinha da escápula
- 4 Úmero

Músculos

- 5 Músculo deltóide
- 6 Músculo supra-espinhoso
- 7 Músculo subescapular
- 8 Músculo coracobraquial
- 9 Músculo subclávio
- 10 Músculo infra-espinhoso
- 11 Músculo redondo menor
- 12 Músculo redondo maior
- 13 Músculo grande dorsal
- 14 Cabeça longa do músculo bíceps do braço
- 15 Cabeça curta do músculo bíceps do braço
- 16 Músculo braquial
- 17 Cabeça lateral do músculo tríceps do braço
- 18 Cabeça longa do músculo tríceps do braço
- 19 Cabeça medial do músculo tríceps do braço
- 20 Músculo braquiorradial (supinador longo)
- 21 Músculo extensor longo radial do punho
- 22 Músculo extensor curto radial do punho
- 23 Músculo pronador redondo
- 24 Músculo flexor radial do punho
- 25 Músculo palmar longo
- 26 Músculo flexor ulnar do punho
- 27 Músculo flexor superficial dos da mão
- 28 Músculo flexor profundo dos dedos da mão
- 29 Músculo flexor longo do polegar
- 30 Músculo pronador quadrado
- 31 Músculo extensor dos dedos da mão
- 32 Músculo extensor do dedo mínimo
- 33 Músculo extensor ulnar do punho
- 34 Músculo ancôneo
- 35 Músculo supinador
- 36 Músculo abductor longo do polegar
- 37 Músculo extensor curto do polegar
- 38 Músculo extensor longo do polegar
- 39 Retináculo dos extensores
- 40 Músculos interósseos dorsais da mão
- 41 Músculo abductor curto do polegar
- 42 Músculo flexor curto do polegar
- 43 Músculo adutor do polegar
- 44 Músculo abductor do dedo mínimo
- 45 Retináculo dos flexores
- 46 Tendão do músculo flexor superficial dos dedos
- 47 Tendão do músculo flexor longo do polegar
- 48 Tendão do músculo extensor longo do polegar
- 49 Conexão intertendinosa
- 50 Tendão do músculo extensor dos dedos da mão

Vasos

- 51 Artéria axilar

Figura Muscular

Português

- 52 Artéria braquial (artéria umeral)
 - 53 Artéria colateral ulnar superior
 - 54 Artéria radial
 - 55 Artéria ulnar
 - 56 Artéria interóssea posterior
 - 57 Artéria interóssea anterior (artéria interóssea volar)
 - 58 Arco palmar superficial
 - 59 Artérias digitais palmares comuns
 - 60 Artérias digitais palmares próprias
- Nervus**
- 61 Fascículo medial do plexo braquial
 - 62 Fascículo lateral do plexo braquial
 - 63 Nervo cutâneo medial do braço
 - 64 Nervo ulnar (nervo cubital)
 - 65 Nervo mediano
 - 66 Nervo musculocutâneo
 - 67 Nervo axilar
 - 68 Nervo radial
 - 69 Nervo interósseo anterior
 - 70 Ramo superficial do nervo radial
 - 71 Nervo cutâneo posterior do braço

Extremidade inferior

- 1 Trocânter maior
- 2 Rótula (patela)
- 3 Tíbia
- 4 Fíbula (perônio)
- 5 Pescoço do martelo (colo do martelo)
- 6 Maléolo lateral (extramaleólo)
- 7 Osso do metatarso I
- 8 Osso do calcânhar
- 9 Tendão do calcâneo (tendão de Aquiles)

Músculos

- 10 Músculo glúteo máximo
- 11 Músculo glúteo médio
- 12 Músculo piriforme
- 13 Músculo gêmeo superior
- 14 Músculo obturador interno
- 15 Músculo gêmeo inferior
- 16 Músculo quadrado da coxa
- 17 Músculo tensor da fásia lata
- 18 Trato iliotibial (faixa de Maissiat)
- 19 Músculo reto da coxa
- 20 Músculo vasto lateral
- 21 Músculo vasto intermédio
- 22 Músculo vasto medial
- 23 Músculo sartório
- 24 Músculo iliopsoas
- 25 Músculo adutor longo
- 26 Músculo pectíneo
- 27 Músculo grácil
- 28 Músculo grande adutor

- 29 Músculo semimembranoso
- 30 Músculo semitendinoso
- 31 Cabeça longa do músculo bíceps da coxa
- 32 Cabeça curta do músculo bíceps femoral
- 33 Músculo tibial anterior
- 34 Músculo extensor longo dos artelhos
- 35 Músculo fibular longo (músculo peroneiro longo)
- 36 Músculo fibular breve (músculo peroneiro curto)
- 37 Cabeça lateral do músculo gastrocnêmio
- 38 Cabeça medial do músculo gastrocnêmio
- 39 Músculo solear
- 40 Músculo tibial posterior
- 41 Poplíteo
- 42 Músculo flexor longo dos dedos do pé
- 43 Músculo flexor longo do hálux
- 44 Músculo extensor longo do hálux
- 45 Músculo extensor curto do hálux
- 46 Músculo extensor curto dos artelhos
- 47 Músculo abductor do pequeno artelho
- 48 Músculo abductor do grande artelho
- 49 Retináculo inferior dos músculos extensores

Vasos

- 50 Artéria femoral
- 51 Veia femoral
- 52 Ramo descendente da artéria circunflexa lateral da coxa
- 53 Ramo ascendente da artéria circunflexa lateral da coxa
- 54 Artéria poplíteia
- 55 Artéria tibial posterior
- 56 Artéria tibial anterior
- 57 Artéria maleolar lateral anterior

Nervus

- 58 Nervo isquiático
- 59 Nervo femoral (nervo crural anterior)
- 60 Nervo tibial
- 61 Nervo fibular comum
- 62 Nervo fibular profundo
- 63 Nervo fibular superficial

Tronco

Tórax

- 1 Clavícula
- 2 Esterno
- 3 Cartilagem xifóidea
- 4 Manúbrio esternal (pré-esterno)
- 5 Incisura jugular
- 6 Ligamento esternoclavicular anterior
- 7 Costela 1-12
- 8 Cartilagem costal (costocartilagem)

Músculos

- 9 Músculo subclávio
- 10 Músculo infra-espinhoso
- 11 Músculo redondo menor
- 12 Músculo redondo maior
- 13 Músculo grande dorsal
- 14 Aponeurose toracolombar
- 15 Músculo iliocostal
- 16 Músculo serrátil ínfero-posterior
- 17 Músculo longo do tórax
- 18 Músculo rombóide maior
- 19 Músculo serrátil pósterio-superior
- 20 Músculo rombóide menor
- 21 Porção descendente do músculo trapézio
- 22 Porção transversa do músculo trapézio
- 23 Porção ascendente do músculo trapézio
- 24 Músculo serrátil anterior
- 25 Músculo intercostal externo
- 26 Músculos intercostais internos
- 27 Músculo peitoral menor
- 28 Músculo grande peitoral, porção clavicular
- 29 Porção esternocostal do músculo grande peitoral
- 30 Porção abdominal do músculo grande peitoral
- 31 Músculo transverso do tórax
- 32 Diafragma**
- 33 Hiato esofágico (abertura esofágica)
- 34 Tendão central do diafragma (tendão trifólio)
- 35 Forame da veia cava (forame quadratum)
- 36 Hiato aórtico
- 37 Esôfago, porção torácica**
- Coração**
- 38 Átrio direito
- 39 Apêndice auricular direito
- 40 Ventrículo direito
- 41 Átrio esquerdo (átrio pulmonar)
- 42 Apêndice auricular esquerdo
- 43 Ventrículo esquerdo
- 44 Septo interventricular (septo ventricular)
- 45 Valva tricúspide (valva atrioventricular direita)
- 46 Valva do tronco pulmonar
- 47 Valva mitral (valva atrioventricular esquerda)
- 48 Valva aórtica
- 49 Tronco pulmonar (artéria pulmonar)
- 50 Artéria pulmonar direita
- 51 Artéria pulmonar esquerda
- 52 Aorta ascendente
- 53 Aorta, porção torácica
- 54 Veia braquiocefálica direita
- 55 Veia braquiocefálica esquerda
- 56 Veia cava superior (pré-cava)
- 57 Veia cava inferior (pós-cava)
- 58 Veias pulmonares direitas

- 59 Veias pulmonares esquerdas
- Pulmão**
- 60 Lobo superior do pulmão direito
- 61 Fissura horizontal
- 62 Lobos medianos, pulmão direito
- 63 Fissura oblíqua
- 64 Lobo inferior do pulmão direito
- 65 Ligamento pulmonar
- 66 Hilo do pulmão (porta pulmonis)
- 67 Lobo superior do pulmão esquerdo
- 68 Língua do pulmão esquerdo
- 69 Lobo inferior do pulmão esquerdo
- 70 Bifurcação da traquéia
- 71 Brônquios principais diretos
- 72 Brônquio principal esquerdo
- 73 Lóbulos da glândula mamária
- 74 Mamilo

Ventre

- 75 Umbigo
- Músculos**
- 76 Músculo oblíquo interno do abdome
- 77 Músculo oblíquo externo do abdome
- 78 Borda anterior do músculo reto do abdome
- 79 Linha branca (linha de Hunter)
- 80 Músculo reto do abdome
- 81 Interseção tendinosa
- 82 Lamina posterior do músculo reto abdominal
- 83 Linha arqueada
- 84 Músculo transverso do abdome
- 85 Músculo quadrado lombar
- 86 Músculo psoas maior
- 87 Músculo ilíaco
- 88 Músculo piriforme
- 89 Músculo elevador do ânus
- Vasos**
- 90 Aorta abdominal
- 91 Tronco celiaco (trípode de Heller)
- 92 Artéria e veia testicular (ovária)
- 93 Artéria mesentérica inferior
- 94 Bifurcação da aorta
- 95 Artéria ilíaca comum
- 96 Artéria ilíaca interna
- 97 Artéria ilíaca externa
- 98 Veia ilíaca externa
- 99 Veia ilíaca interna (veia hipogástrica)
- 100 Veia ilíaca comum
- Estômago**
- 101 Cárdia gástrico
- 102 Fundo do estômago (fundo de saco maior)
- 103 Corpo do estômago
- 104 Parte pilórica
- 105 Píloro

Figura Muscular

Português

- 106 Artéria gástrica direita (artéria pilórica)
- 107 Artéria coronária (artéria gástrica esquerda)
- 108 Artéria gastromental direita
- 109 Artéria gastromental esquerda

Fígado

- 110 Lobo direito do fígado
- 111 Lobo hepático esquerdo
- 112 Lobo caudado (lobo de Spigelius)
- 113 Lobo quadrado
- 114 Ligamento redondo do fígado
- 115 Ligamento falciforme do fígado
- 116 Veia porta do fígado
- 117 Artéria hepática própria
- 118 Ducto hepático comum (ducto hepatocístico)
- 119 Ducto cístico (ducto biliar cístico)
- 120 Vesícula biliar
- 121 Ducto colédoco (ducto biliar comum)

Pâncreas

- 122 Artéria hepática comum
- 123 Cauda do pâncreas
- 124 Corpo do pâncreas
- 125 Cabeça do pâncreas

Duodeno

- 126 Ampola duodenal
- 127 Porção descendente do duodeno
- 128 Porção horizontal do duodeno
- 129 Porção ascendente do duodeno
- 130 Artéria mesentérica superior
- 131 Veia mesentérica superior
- 132 Veia mesentérica inferior

133 Baço

- 134 Artéria esplênica (artéria lienal)
- 135 Veia esplênica (veia lienal)

136 Jejunum

137 Íleo

- 138 Válvula ileocecal (válvula de Varolius)

Cólon

- 139 Ceco
- 140 Apêndice vermiforme
- 141 Cólon ascendente
- 142 Cólon transversal
- 143 Cólon descendente
- 144 Cólon sigmóide (cólon pélvico)
- 145 Tênia livre
- 146 Mesentério

Rim

- 147 Rim direito
- 148 Ureter direito
- 149 Veia renal direita
- 150 Artéria renal esquerda

Glândula supra-renal

- 151 Glândula supra-renal direita
- 152 Veia supra-renal

Ossos da pelve

- 153 Sacro
- 154 Cóccix
- 155 Osso púbis
- 156 Crista ilíaca

Órgãos genitais masculinos

- 157 Pênis
- 158 Prepúcio
- 159 Glândula peniana (balanus)
- 160 Corpo cavernoso do pênis
- 161 Corpo cavernoso da uretra
- 162 Escroto
- 163 Testículo
- 164 Cabeça do epidídimo
- 165 Músculo cremâster
- 166 Fâscia espermática externa
- 167 Canal inguinal (canal de Velpeau)
- 168 Canal deferente (ducto espermático)
- 169 Bexiga
- 170 Próstata (glândula prostática)
- 171 Ureter esquerdo
- 172 Vesícula seminal (glândula seminal)
- 173 Reto
- 174 Músculo do esfíncter externo do ânus
- 175 Uretra
- 176 Sínfise púbica
- 177 Peritônio visceral

Órgãos genitais femininos

- 178 Tuba uterina (oviduto)
- 179 Ligamento redondo do útero (ligamento de HUNTER)
- 180 Ovário
- 181 Ligamento largo do útero
- 182 Útero
- 183 Vagina
- 184 Grande lábio pudendo
- 185 Clítoris

Capo

Encefalo

Nervi craniali

- 1 Nervi olfattori (I)
- 2 N. ottico (II)
- 3 N. oculomotore (III)
- 4 N. trocleare (IV)
- 5 N. trigemino (V)
- 6 N. abducente (VI)
- 7 N. facciale (VII), N. vestibolococleare (VIII), N. glossofaringeo (IX), N. vago (X)

8 Cervello

- 9 Lobo frontale
- 10 Lobo parietale
- 11 Lobo occipitale
- 12 Lobo temporale
- 13 Solco centrale
- 14 Solco laterale
- 15 Corpo calloso
- 16 Corpo calloso, rostro
- 17 Corpo calloso, ginocchio
- 18 Corpo calloso, tronco
- 19 Corpo calloso, splenio
- 20 Setto pellucido

21 Diencefalo

- 22 Fornice
- 23 Plesso corioideo del terzo ventricolo
- 24 Talamo
- 25 Adesione intertalamica
- 26 Ipotalamo
- 27 Chiasma ottico
- 28 Recesso dell'infundibolo
- 29 Corpo mamellare

30 Cervelletto

- 31 Albero di vita
- 32 Flocculo

33 Mesencefalo

- 34 Lamina quadrigemina
- 35 Acquedotto di Silvio
- 36 Cervello, peduncolo

37 Ponte

- 38 Ventricolo quarto

39 Midollo allungato



- 40 Canale centrale

Cranio interno

- 1 Fossetta granulare del Pacchioni
- 2 Solchi dell'arteria meningea media
- 3 Dura madre cranica
- 4 Seno sagittale superiore
- 5 Diploe

Base del cranio

- 6 Fossa anteriore del cranio

- 7 Osso etmoide, lamina cribiforme
- 8 Cresta di gallo
- 9 Canale ottico
- 10 Ipofisi (ghiandola pituitaria)
- 11 Osso sfenoide
- 12 Fessura orbitale superiore
- 13 Foro rotondo
- 14 Foro ovale
- 15 Foro lacero
- 16 Fossa media del cranio
- 17 Eminenza arcuata
- 18 Poro acustico interno
- 19 Solco del seno sigmoideo
- 20 Foro giugulare
- 21 Dorso della sella turcica
- 22 Fossa posteriore del cranio
- 23 Osso occipitale, protuberanza interna
- 24 Seno cavernoso
- 25 Plesso basilare
- 26 Seno petroso inferiore
- 27 Seno petroso inferiore
- 28 Seno sigmoideo
- 29 Seno occipitale 
- 30 Seno trasverso 

Cranio esterno

- 31 Galea aponevrotica
 - 32 Osso frontale
 - 33 Sutura coronaria
 - 34 Osso parietale
 - 35 Sutura sagittale
 - 36 Sutura lamboidea
 - 37 Osso occipitale
 - 38 Mastoide
 - 39 Poro acustico esterno
 - 40 Arco zigomatico
 - 41 Osso zigomatico
 - 42 Mascella
 - 43 Osso nasale
 - 44 Cartilagine alare grande
 - 45 Mandibola, ramo
 - 46 Mandibola, processo coronoideo
 - 47 Mandibola, processo condiloideo
 - 48 Incisura sigmoidea della mandibola
 - 49 Mandibola, angolo
 - 50 Mandibola, corpo
 - 51 Osso ioide
- Muscoli**
- 52 M. epicranico, M. occipitofrontale, ventre frontale
 - 53 M. temporale
 - 54 M. epicranico, M. temporoparietale
 - 55 M. auricolare superiore

Modello Muscolare

Italiano

- 56 M. epicranico, M. occipitofrontale, ventre occipitale
- 57 M. orbicolare dell'occhio, porzione palpebrale
- 58 M. orbicolare dell'occhio, porzione orbitale
- 59 M. zigomatico piccolo
- 60 M. elevatore del labbro superiore
- 61 M. nasale
- 62 M. orbicolare della bocca
- 63 M. zigomatico grande
- 64 M. buccinatore
- 65 M. massetere
- 66 M. risorio
- 67 M. depressore degli angoli del naso
- 68 M. depressore del labbro inferiore
- 69 M. mentale
- 70 M. ioglosso
- 71 M. genioioideo
- 72 M. miloioideo
- 73 M. digastrico, ventre anteriore
- 74 M. stiloioideo
- 75 M. omoioideo, ventre superiore
- 76 M. omoioideo, ventre inferiore
- 77 M. sternioioideo
- 78 M. sternotiroideo
- 79 M. tiroioideo
- 80 M. cricotiroideo
- 81 M. sternocleidomastoideo
- 82 M. scaleno anteriore
- 83 M. scaleno medio
- 84 M. scaleno posteriore
- 85 M. elevatore della scapola
- 86 M. splenio del capo

Vasos

- 87 A. carotide comune
- 88 A. succlavia
- 89 V. giugulare interna
- 90 V. giugulare esterna
- 91 V. succlavia

Ghiandole

- 92 Ghiandola lacrimale
- 93 Ghiandola parotide
- 94 Ghiandola sottomandibolare
- 95 Ghiandola tiroidea
- 96 Cartilagine tiroidea
- 97 Leg. tiroioideo mediano
- 98 Membrana tiroioidea

Estremità superiori

- 1 Clavicola
- 2 Acromion
- 3 Scapola, spina

- 4 Omero

Muscolos

- 5 M. deltoide
- 6 M. sopraspinato
- 7 M. sottoscapolare
- 8 M. coracobrachiale
- 9 M. succlavio
- 10 M. infraspinato
- 11 M. rotondo piccolo
- 12 M. rotondo grande
- 13 M. larghissimo del dorso
- 14 M. bicipite brachiale, capo lungo
- 15 M. bicipite brachiale, capo breve
- 16 M. brachiale
- 17 M. tricipite del braccio, capo laterale
- 18 M. tricipite del braccio, capo lungo
- 19 M. tricipite del braccio, capo mediale
- 20 M. brachioradiale
- 21 M. estensore lungo del carpo
- 22 M. estensore breve del carpo
- 23 M. pronatore rotondo
- 24 M. flessore radiale del carpo
- 25 M. palmare lungo
- 26 M. flessore ulnare del carpo
- 27 M. flessore superficiale delle dita della mano
- 28 M. flessore profondo delle dita della mano
- 29 M. flessore lungo del pollice
- 30 M. pronatore quadrato
- 31 M. estensore delle dita della mano
- 32 M. estensore breve del dito mignolo
- 33 M. estensore ulnare del carpo
- 34 M. anconeo
- 35 M. supinatore
- 36 M. abduuttore lungo del pollice
- 37 M. estensore breve del pollice
- 38 M. estensore lungo del pollice
- 39 Legamento anulare dorsale del carpo
- 40 Mm. interossei dorsali della mano
- 41 M. abduuttore breve del pollice
- 42 M. flessore breve del pollice
- 43 M. adduttore del pollice
- 44 M. abduuttore del dito mignolo della mano
- 45 Legamento trasverso del carpo
- 46 M. flessore superficiale delle dita, tendine
- 47 M. flessore lungo del pollice, tendine
- 48 M. estensore lungo del pollice
- 49 Connessione intertendinea
- 50 M. estensore delle dita della mano, tendine

Vasos

- 51 A. ascellare
- 52 A. brachiale
- 53 A. collaterale ulnare superiore
- 54 A. radiale

- 55 A. ulnare
- 56 A. interossea posteriore
- 57 A. interossea anteriore
- 58 Arco palmare superficiale
- 59 Aa. digitali palmari comuni
- 60 Aa. digitali palmari proprie
- Nervos**
- 61 Plesso brachiale, fascio mediale
- 62 Plesso brachiale, fascio laterale
- 63 N. cutaneo mediale del braccio
- 64 N. ulnare
- 65 N. mediano
- 66 N. muscolocutaneo
- 67 N. ascellare
- 68 N. radiale
- 69 N. interosseo anteriore
- 70 N. radiale, ramo superficiale
- 71 N. cutaneo posteriore del braccio

Estremità inferiori

- 1 Trocantere grande
- 2 Rotula
- 3 Tibia
- 4 Peroneo
- 5 Malleolo mediale
- 6 Malleolo
- 7 Osso metatarsale I
- 8 Calcagno
- 9 Tendine del calcagno

Muscolos

- 10 M. gluteo grande
- 11 M. gluteo medio
- 12 M. piriforme
- 13 M. gemello superiore
- 14 M. otturatore interno
- 15 M. gemello inferiore
- 16 M. quadrato del femore
- 17 M. tensore della fascia lata
- 18 Tratto iliotibiale
- 19 M. retto del femore
- 20 M. vasto
- 21 M. vasto intermedio
- 22 M. vasto mediale
- 23 M. sartorio
- 24 M. ileopsoas
- 25 M. adduttore lungo
- 26 M. pettineo
- 27 M. gracile
- 28 M. adduttore grande
- 29 M. semimembranoso
- 30 M. semitendinoso
- 31 M. bicipite del femore, capo lungo
- 32 M. bicipite del femore, capo breve

Modello Muscolare

- 33 M. tibiale anteriore
- 34 M. estensore lungo delle dita del piede
- 35 M. peroneo lungo
- 36 M. peroneo breve
- 37 M. gastrocnemico, capo laterale
- 38 M. gastrocnemico, capo mediale
- 39 M. soleo
- 40 M. tibiale posteriore
- 41 M. popliteo
- 42 M. flessore lungo delle dita del piede
- 43 M. flessore lungo dell'alluce
- 44 M. estensore lungo dell'alluce
- 45 M. estensore breve dell'alluce
- 46 M. estensore breve delle dita del piede
- 47 M. abducente del dito mignolo del piede
- 48 M. abducente dell'alluce
- 49 Legamento muscolare estensore inferiore

Vasos

- 50 A. femorale
- 51 V. femorale
- 52 A. circonflessa femorale laterale, ramo discendente
- 53 A. circonflessa femorale laterale, ramo ascendente
- 54 A. polplitea
- 55 A. tibiale posteriore
- 56 A. tibiale anteriore
- 57 A. malleolare anteriore laterale

Nervos

- 58 N. sciatico
- 59 N. femorale
- 60 N. tibiale
- 61 N. peroneo comune
- 62 N. peroneo profondo
- 63 N. peroneo superficiale

Tronco

Torace

- 1 Clavicola
- 2 Sterno
- 3 Sterno, processo xifoideo
- 4 Sterno, manubrio
- 5 Incisura giugulare
- 6 Leg. sternoclavicolare anteriore
- 7 Costa 1-12
- 8 Cartilagine costale

Muscolos

- 9 M. succlavio
- 10 M. infrascapolo
- 11 M. rotondo piccolo
- 12 M. rotondo grande
- 13 M. larghissimo del dorso
- 14 Aponeurosi dorsolombare

- 15 M. ileocostale
- 16 M. piccolo dentato posteriore inferiore
- 17 M. lunghissimo del torace
- 18 M. romboide grande
- 19 M. piccolo dentato posteriore superiore
- 20 M. romboide piccolo
- 21 M. trapezio, parte discendente
- 22 M. trapezio, parte trasversa
- 23 M. trapezio, parte ascendente
- 24 M. grande dentato
- 25 Mm. intercostali esterni
- 26 Mm. intercostali interni
- 27 M. pettorale piccolo
- 28 M. pettorale grande, porzione clavicolare
- 29 M. pettorale grande, porzione sternocostale
- 30 M. pettorale grande, porzione addominale
- 31 M. trasverso del dorso

32 Diaframma

- 33 Lato esofageo
- 34 Diaframma, centro tendineo
- 35 Foro v. cava
- 36 Lato aortico

37 Esofago toracica

Cuore

- 38 Atrio destro
- 39 Padiglione dell'orecchio destro
- 40 Ventricolo destro
- 41 Atrio sinistro
- 42 Padiglione dell'orecchio sinistro
- 43 Ventricolo sinistro
- 44 Setto dei ventricoli
- 45 Valvola atrioventricolare destra (Valvola tricuspide)
- 46 Valvola sigmoidea dell'arteria polmonare
- 47 Valvola atrioventricolare sinistra (Valvola mitrale)
- 48 Valvola aortica
- 49 Arteria polmonare
- 50 A. polmonare destra
- 51 Arteria polmonare sinistra
- 52 Aorta ascendente
- 53 Aorta toracica
- 54 V. anonima destra
- 55 V. anonima sinistra
- 56 V. cava superiore
- 57 V. cava inferiore
- 58 Vv. polmonari destre
- 59 Vv. polmonari sinistre

Polmone

- 60 Polmone destro, lobo superiore
- 61 Fessura orizzontale
- 62 Polmone destro, lobo medio
- 63 Fessura obliqua

- 64 Polmone destro, lobo inferiore
- 65 Leg. polmonare
- 66 Polmone, ilo
- 67 Polmone sinistro, lobo superiore
- 68 Lingula polmonare sinistra
- 69 Polmone sinistro, lobo inferiore
- 70 Trachea, biforcazione
- 71 Bronco principale destro
- 72 Bronco principale sinistro
- 73 Mammella, lobuli di ghiandole
- 74 Papilla mammaria

Ventre

- 75 Ombelico

Muscolosi

- 76 M. obliquo interno dell'addome
- 77 M. obliquo esterno dell'addome
- 78 Membrana del m. retto dell'addome, lamina anteriore
- 79 Linea bianca
- 80 M. retto dell'addome
- 81 Intersezione tendinea
- 82 Membrana del m. retto dell'addome, lamina posteriore
- 83 Linea arcuata
- 84 M. trasverso dell'addome
- 85 M. quadrato del lombo
- 86 M. psoas grande
- 87 M. iliaco
- 88 M. piriforme
- 89 M. elevatore dell'ano

Vasos

- 90 Aorta addominale
- 91 Tronco celiaco
- 92 A. e V. testicolare (ovarica)
- 93 A. mesenterica inferiore
- 94 Biforcazione aortica
- 95 A. iliaca comune
- 96 A. iliaca interna
- 97 A. iliaca esterna
- 98 V. iliaca esterna
- 99 V. iliaca interna
- 100 V. iliaca comune

Stomaco

- 101 Stomaco, porzione cardiaca
- 102 Stomaco, fondo
- 103 Stomaco, corpo
- 104 Parte pilorica
- 105 Piloro
- 106 A. gastrica destra
- 107 A. gastrica sinistra
- 108 A. gastromentale destra
- 109 A. gastromentale sinistra

Fegato

- 110 Fegato, lobo destro
- 111 Fegato, lobo sinistro
- 112 Fegato, lobo caudato
- 113 Fegato, lobo quadrato
- 114 Leg. rotondo del fegato
- 115 Leg. falciforme del fegato
- 116 V. dell'ilo epatico
- 117 A. epatica propria
- 118 Dotto epatico comune
- 119 Dotto cistico
- 120 Vesicica biliare
- 121 Condotto del coledoco

Pancreas

- 122 A. epatica comune
- 123 Pancreas, coda
- 124 Pancreas, corpo
- 125 Pancreas, testa

Duodeno

- 126 Duodeno, bulbo
- 127 Duodeno, porzione discendente
- 128 Duodeno, porzione orizzontale (porzione inferiore)
- 129 Duodeno, porzione ascendente
- 130 A. mesenterica superiore
- 131 V. mesenterica superiore
- 132 V. mesenterica inferiore

133 Milza

- 134 A. splenica (a. lienale)
- 135 V. splenica (V. lienale)

136 Digiuno

137 Ileo

- 138 Valvola ileocecale (Valvola ileale)

Colon

- 139 Ceco
- 140 Appendice vermiforme
- 141 Colon ascendente
- 142 Colon trasverso
- 143 Colon discendente
- 144 Colon sigmoideo
- 145 Benderella libera
- 146 Mesenterio

Rene

- 147 Rene destro
- 148 Uretere destro
- 149 V. renale destra
- 150 A. renale sinistra

Ghiandola surrenale

- 151 Ghiandola surrenale destra
- 152 V. surrenale

Ossa pelviche

- 153 Osso sacro

- 154 Osso coccige
- 155 Osso del pube
- 156 Cresta iliaca

Organi genitali maschili

- 157 Pene
- 158 Pene, prepuzio
- 159 Pene, glande
- 160 Pene, corpo cavernoso
- 161 Pene, corpo spugnoso
- 162 Scroto
- 163 Testicolo
- 164 Testa dell'epididimo
- 165 M. cremastere
- 166 Fascia spermatica esterna
- 167 Canale inguinale
- 168 Dotto deferente
- 169 Vesicica urinaria
- 170 Prostata
- 171 Uretere sinistro
- 172 Vescichetta seminale
- 173 Retto
- 174 M. sfintere dell'ano esterno
- 175 Uretra
- 176 Sinfisi pubica (disco interpubico)
- 177 Peritoneo viscerale

Organi genitali femminili

- 178 Tuba uterina (Salpinge uterina)
- 179 Utero, leg. rotondo
- 180 Ovaia
- 181 Utero, legamento largo
- 182 Utero
- 183 Vagina
- 184 Grandi labbra
- 185 Clitoride

頭部

脳

脳神経

- 1 嗅索
- 2 視索
- 3 動神経 (III)
- 4 滑車神経 (IV)
- 5 三叉神経 (V)
- 6 外転神経 (VI)
- 7 顔面神経 (VII), 内耳神経 (VIII), 舌咽神経 (IX), 迷走神経 (X)

8 大脳

- 9 前頭葉
- 10 頭頂葉
- 11 後頭葉
- 12 側頭葉
- 13 中心溝
- 14 外側溝
- 15 脳梁
- 16 脳梁吻
- 17 脳梁膝
- 18 脳梁幹
- 19 脳梁膨大
- 20 透明中隔

21 間脳

- 22 脳弓
- 23 第三脳室脈絡叢
- 24 視床
- 25 視床間橋
- 26 視床下部
- 27 視 (神経) 交叉
- 28 漏斗陥凹
- 29 乳頭体

30 小脳

- 31 小脳活樹
- 32 片葉
- 33 中脳
- 34 蓋板
- 35 中脳水道
- 36 大脳脚
- 37 橋
- 38 第四脳室

39 延髄

- 40 中心管

頭蓋内面

- 1 クモ膜顆粒下窩
- 2 中硬膜動脈溝
- 3 脳硬膜
- 4 上矢状静脈洞
- 5 頭蓋底の板間層
- 6 前頭蓋窩
- 7 篩骨, 篩板

- 8 鶏冠
- 9 視神経管
- 10 下垂体
- 11 蝶形骨
- 12 上眼窩裂
- 13 正円孔
- 14 卵円孔
- 15 破裂孔
- 16 中頭蓋窩
- 17 弓状隆起
- 18 内耳孔
- 19 S状河溝
- 20 頸動脈孔
- 21 斜台
- 22 後頭蓋窩
- 23 内後頭隆起
- 24 海綿静脈洞
- 25 脳底静脈叢
- 26 上錐体静脈洞
- 27 下垂体静脈洞
- 28 S状静脈洞
- 29 後頭静脈洞
- 30 横静脈洞

頭蓋外面

- 31 帽状腱膜
- 32 前頭骨
- 33 冠状縫合
- 34 頭頂骨
- 35 矢状縫合
- 36 ラムダ (状) 縫合
- 37 後頭骨
- 38 乳様突起
- 39 外耳孔
- 40 頬骨弓
- 41 頬骨
- 42 上顎骨
- 43 鼻骨
- 44 大鼻翼軟骨
- 45 下顎骨, 下顎枝
- 46 下顎骨, 筋突起
- 47 下顎骨, 関節突起
- 48 下顎切痕
- 49 下顎骨, 下顎角
- 50 下顎骨, 下顎骨体
- 51 舌骨
- 52 筋
- 53 頭蓋表筋, 後頭前頭筋, 前頭筋
- 54 側頭筋
- 55 頭蓋表筋, 側頭頭頂筋
- 56 上耳介筋
- 57 頭蓋表筋, 後頭前頭筋, 後頭筋
- 58 眼輪筋, 眼瞼部
- 59 眼輪筋, 眼窩部
- 60 小頬骨筋

筋肉解剖モデル

日本語

- 60 上唇挙筋 (眼窩下筋)
- 61 鼻筋
- 62 口輪筋
- 63 大頬骨筋
- 64 頬筋
- 65 咬筋
- 66 笑筋
- 67 口角下制筋
- 68 下唇下制筋
- 69 オトガイ筋
- 70 舌骨舌筋
- 71 オトガイ舌骨筋
- 72 顎舌骨筋
- 73 顎二腹筋, 前腹
- 74 茎突舌筋
- 75 肩甲舌骨筋, 上腹
- 76 肩甲舌骨筋, 下腹
- 77 胸骨舌骨筋
- 78 胸骨甲状筋
- 79 甲状舌骨筋
- 80 輪状甲状筋
- 81 胸鎖乳突筋
- 82 前斜角筋
- 83 中斜角筋
- 84 後斜角筋
- 85 肩甲挙筋
- 86 頭板状筋
- 血管**
- 87 総頸動脈
- 88 鎖骨下動脈
- 89 内頸静脈
- 90 外頸静脈
- 91 鎖骨下静脈
- 腺**
- 92 涙腺
- 93 耳下腺
- 94 顎下腺
- 95 甲状腺
- 96 甲状軟骨
- 97 正中甲状舌骨韌帯
- 98 甲状舌骨膜

上肢

- 1 鎖骨
- 2 肩峰
- 3 肩甲棘
- 4 上腕骨
- 筋**
- 5 三角筋
- 6 棘上筋
- 7 肩甲下筋
- 8 烏口腕筋
- 9 鎖骨下筋
- 10 棘下筋
- 11 小円筋

- 12 大円筋
- 13 広背筋
- 14 上腕二頭筋, 長頭
- 15 上腕二頭筋, 短頭
- 16 上腕筋
- 17 上腕三頭筋, 外側頭
- 18 上腕三頭筋, 長頭
- 19 上腕三頭筋, 内側頭
- 20 腕橈骨筋
- 21 長橈側手根伸筋
- 22 短橈側手根伸筋
- 23 円回内筋
- 24 橈側手根屈筋
- 25 長掌筋
- 26 尺側手根屈筋
- 27 浅指屈筋
- 28 深指屈筋
- 29 手の長母指屈筋
- 30 方形回内筋
- 31 手の総指伸筋
- 32 手の小指伸筋
- 33 尺側手根伸筋
- 34 肘筋
- 35 回外筋
- 36 長母指外転筋
- 37 手の短母指伸筋
- 38 手の長母指伸筋
- 39 手の伸筋支帯
- 40 手の背側骨間筋
- 41 短母指内転筋
- 42 手の短母指屈筋
- 43 母指内転筋
- 44 手の小指外転筋
- 45 手の屈筋支帯
- 46 浅指屈筋の腱
- 47 手の長母指屈筋の腱
- 48 手の長母指伸筋の腱
- 49 腱間結合
- 50 手の総指伸筋の腱
- 血管**
- 51 腋窩動脈
- 52 上腕動脈
- 53 上尺側側副動脈
- 54 橈骨動脈
- 55 尺側動脈
- 56 後骨間動脈
- 57 前骨間動脈
- 58 浅掌動脈弓
- 59 総掌側指動脈
- 60 固有掌側指動脈
- 神経**
- 61 腕神経叢, 内側神経束
- 62 腕神経叢, 外側神経束
- 63 内側上腕皮神経
- 64 尺骨神経

筋肉解剖モデル

日本語

- 65 正中神経
- 66 筋皮神経
- 67 腋窩神経
- 68 橈骨神経
- 69 前（前腕）骨間神経
- 70 橈骨神経，浅枝
- 71 後上腕皮神経と橈骨神経

下肢

- 1 大転子
- 2 膝蓋（骨）
- 3 脛骨
- 4 腓骨
- 5 内果，ウチクルブシ
- 6 外果，ソトクルブシ
- 7 第1中足骨
- 8 踵骨
- 9 アキレス腱
- 筋
- 10 大殿筋
- 11 中殿筋
- 12 梨状筋
- 13 上双子筋
- 14 内閉鎖筋
- 15 下双子筋
- 16 大腿方形筋
- 17 大腿筋膜張筋
- 18 腸脛靭帯
- 19 大腿直筋
- 20 外側広筋
- 21 中間広筋
- 22 内側広筋
- 23 縫工筋
- 24 腸腰筋
- 25 長内転筋
- 26 恥骨筋
- 27 薄筋
- 28 大内転筋
- 29 半膜様筋
- 30 半腱様筋
- 31 大腿二頭筋，長頭
- 32 大腿二頭筋，短頭
- 33 前脛筋
- 34 足の長指伸筋
- 35 長腓骨筋
- 36 短腓骨筋
- 37 腓腹筋，外側頭
- 38 腓腹筋，内側頭
- 39 ヒラメ筋
- 40 後脛筋
- 41 膝窩筋
- 42 足の長指屈筋
- 43 足の長母指屈筋
- 44 足の長母指伸筋
- 45 足の短母指伸筋

- 46 足の短指伸筋
- 47 足の小指外転筋
- 48 母指外転筋
- 49 足の下伸筋支帯
- 血管
- 50 大腿動脈
- 51 大腿静脈
- 52 外側大腿回旋動脈，下行枝
- 53 外側大腿回旋動脈，内側上行枝
- 54 膝窩動脈
- 55 後脛骨動脈
- 56 前脛骨動脈
- 57 前外果動脈
- 神経
- 58 坐骨神経
- 59 大腿神経
- 60 脛骨神経
- 61 総腓骨神経
- 62 深腓骨神経
- 63 浅腓骨神経

体幹

胸部

- 1 鎖骨
- 2 胸骨
- 3 剣状突起
- 4 胸骨柄
- 5 頸切痕
- 6 前胸鎖靭帯
- 7 第1～12肋骨
- 8 肋軟骨
- 筋
- 9 鎖骨下筋
- 10 棘下筋
- 11 小円筋
- 12 大円筋
- 13 広背筋
- 14 胸腰筋膜
- 15 腸肋筋
- 16 下後鋸筋
- 17 胸最長筋
- 18 大菱形筋
- 19 上後鋸筋
- 20 小菱形筋
- 21 僧帽筋，下行部
- 22 僧帽筋，横部
- 23 僧帽筋，上行部
- 24 前鋸筋
- 25 外肋間膜
- 26 内肋間筋
- 27 小胸筋
- 28 大胸筋，鎖骨部
- 29 大胸筋，胸部部
- 30 大胸筋，腹部

筋肉解剖モデル

日本語

- 31 胸横筋
- 32 **横隔膜**
- 33 食道裂孔
- 34 腱中心
- 35 大静脈孔
- 36 大動脈裂孔
- 37 **食道，胸部
心臓**
- 38 右心房
- 39 右心耳
- 40 右心室
- 41 左心房
- 42 左心耳
- 43 左心室
- 44 心室中隔
- 45 右房室弁（三尖弁）
- 46 肺動脈弁
- 47 左房室弁（僧帽弁）
- 48 大動脈弁
- 49 肺動脈（幹）
- 50 右肺動脈
- 51 左肺動脈
- 52 上行大動脈
- 53 胸大動脈
- 54 右腕頭静脈
- 55 左腕頭静脈
- 56 上大静脈
- 57 下大静脈
- 58 右肺静脈
- 59 左肺静脈
- 60 **肺**
- 60 右肺，上葉
- 61 水平裂
- 62 右肺，中葉
- 63 斜裂
- 64 右肺，下葉
- 65 肺間膜
- 66 肺門
- 67 左肺，上葉
- 68 左肺の小舌
- 69 左肺，下葉
- 70 気管，分岐部
- 71 右気管支
- 72 左気管支
- 73 **乳房，乳腺小葉**
- 74 乳頭
- 腹部**
- 75 **臍
筋**
- 76 内腹斜筋
- 77 外腹斜筋
- 78 腹直筋鞘，前葉
- 79 白線
- 80 腹直筋

- 81 腱画
- 82 腹直筋鞘，後葉
- 83 弓状線
- 84 腹横筋
- 85 腰方形筋
- 86 大腰筋
- 87 腸骨筋
- 88 梨状筋
- 89 肛門挙筋
- 90 **血管**
- 90 腹大動脈
- 91 腹腔動脈
- 92 精巢（卵巢）動脈・静脈
- 93 下腸間膜動脈
- 94 大動脈，分岐部
- 95 総腸骨動脈
- 96 内腸骨動脈
- 97 外腸骨動脈
- 98 外腸骨静脈
- 99 内腸骨静脈
- 100 総腸骨静脈
- 101 **胃**
- 101 噴門
- 102 胃底
- 103 胃体
- 104 胃，幽門部
- 105 幽門
- 106 右胃動脈
- 107 左胃動脈
- 108 右胃大網動脈
- 109 左胃大網動脈
- 110 **肝臓**
- 110 肝臓，右葉
- 111 肝臓，左葉
- 112 肝臓，尾状葉
- 113 肝臓，方形葉
- 114 肝円索
- 115 肝鎌状間膜
- 116 門脈
- 117 固有肝動脈
- 118 総肝管
- 119 胆嚢管
- 120 胆嚢
- 121 総胆管
- 122 **膀胱**
- 122 総肝動脈
- 123 膀胱，膀胱
- 124 膀胱，膀胱
- 125 膀胱，膀胱
- 125 **十二指腸**
- 126 十二指腸，膨大部
- 127 十二指腸，下行部
- 128 十二指腸，水平部
- 129 十二指腸，上行部
- 130 上腸間膜動脈

131 上腸間膜静脈

132 下腸間膜静脈

133 脾臓

134 脾動脈

135 脾静脈

136 空腸

137 回腸

138 回盲弁

結腸

139 盲腸

140 虫垂

141 上行結腸

142 横行結腸

143 下行結腸

144 S状結腸

145 結腸ヒモ

146 腸間膜

腎臓

147 右腎

148 右尿管

149 右腎静脈

150 左腎動脈

副腎（腎小体）

151 右副腎

152 副腎静脈

骨盤

153 仙骨

154 尾骨

155 恥骨

156 腸骨稜

男性生殖器

157 陰茎

158 包皮

159 陰茎亀頭

160 陰茎海綿体

161 尿道海綿体

162 陰囊

163 精巣（睾丸）

164 精巣上体頭

165 精巣挙筋（挙睾筋）

166 外精筋膜

167 峯径管

168 精管

169 膀胱

170 前立腺

171 左尿管

172 精囊

173 直腸

174 外肛門括約筋

175 尿道

176 恥骨結合

177 臍側腹膜

女性生殖器

178 卵管

179 子宮円索

180 卵巢

181 子宮広間膜

182 子宮

183 膣

184 大陰唇

185 陰核

Голова**Головной мозг****Черепные нервы**

- 1 Обонятельный нерв (I пара)
- 2 Зрительный нерв (II пара)
- 3 Глазодвигательный нерв (III пара)
- 4 Блоковый нерв (IV пара)
- 5 Тройничный нерв (V пара)
- 6 Отводящий нерв (VI пара)
- 7 Лицевой нерв (VII пара), преддверно-улитковый нерв (VIII пара), языкоглоточный нерв (IX пара), блуждающий нерв (X пара)

8 Большой мозг

- 9 Лобная доля
- 10 Теменная доля
- 11 Затылочная доля
- 12 Височная доля
- 13 Центральная борозда
- 14 Латеральная борозда
- 15 Мозолистое тело
- 16 Клюв мозолистого тела
- 17 Колено мозолистого тела
- 18 Ствол мозолистого тела
- 19 Валик мозолистого тела
- 20 Прозрачная перегородка

21 Промежуточный мозг

- 22 Свод
- 23 Хориоидное сплетение третьего желудочка
- 24 Таламус
- 25 Межталамическое сращение
- 26 Гипоталамус
- 27 Зрительный перекрест
- 28 Углубление воронки
- 29 Сосцевидное тело

30 Мозжечок

- 31 Древо жизни
- 32 Ключок

33 Средний мозг

- 34 Четверохолмие
- 35 Водопровод среднего мозга
- 36 Ножка мозжечка

37 Мост (Варолиев мост)

- 38 Четвертый желудочек

39 Продолговатый мозг

- 40 Центральный канал

Внутренняя поверхность черепа

- 1 Ямочки грануляций
- 2 Борозды средней артерии мозговой оболочки
- 3 Твердая оболочка мозга
- 4 Верхний сагитальный синус
- 5 Диплоз

Основание черепа

- 6 Передняя черепная ямка
- 7 Решетчатая пластинка
- 8 Петушиный гребень
- 9 Зрительный канал (зрительное отверстие)
- 10 Питуитарная железа (гипофиз)
- 11 Малое крыло клиновидной кости
- 12 Верхняя глазничная щель
- 13 Круглое отверстие
- 14 Овальное отверстие
- 15 Рваное отверстие
- 16 Средняя черепная ямка
- 17 Дугообразное возвышение
- 18 Внутреннее слуховое отверстие
- 19 Борозда сигмовидного синуса
- 20 Яремное отверстие
- 21 Скаты черепа
- 22 Задняя черепная ямка
- 23 Внутренний затылочный выступ
- 24 Кавернозный синус
- 25 Базилярное сплетение
- 26 Верхний каменный синус
- 27 Нижний каменный синус
- 28 Сигмовидный синус
- 29 Затылочный синус
- 30 Поперечный синус

Наружная поверхность черепа

- 31 Надчерепной апоневроз
- 32 Лобная кость
- 33 Венечный шов
- 34 Теменная кость
- 35 Сагитальный шов
- 36 Ламбдовидный шов
- 37 Затылочная кость
- 38 Сосцевидный отросток
- 39 Наружное слуховое отверстие
- 40 Скуловая дуга
- 41 Скуловая кость (скула)
- 42 Верхнечелюстная кость
- 43 Носовая кость
- 44 Большой хрящ крыла носа
- 45 Ветвь нижней челюсти
- 46 Венечный отросток нижней челюсти
- 47 Мышцелок нижней челюсти
- 48 Нижнечелюстная вырезка
- 49 Угол нижней челюсти (угол челюсти)
- 50 Тело нижней челюсти
- 51 Подъязычная кость

Мышцы

- 52 Надчерепная мышца, лобное брюшко затылочно-лобной мышцы
- 53 Височная мышца

- 54 Надчерепная мышца, височно-теменная мышца
 - 55 Верхняя ушная мышца
 - 56 Надчерепная мышца, затылочное брюшко затылочно-лобной мышцы
 - 57 Вековая часть круговой мышцы глаза
 - 58 Орбитальная часть круговой мышцы глаза
 - 59 Малая скуловая мышца
 - 60 Мышца, поднимающая верхнюю губу
 - 61 Носовая мышца
 - 62 Круговая мышца рта
 - 63 Большая скуловая мышца
 - 64 Щечная мышца
 - 65 Жевательная мышца
 - 66 Мышца смеха
 - 67 Мышца, опускающая угол рта
 - 68 Мышца, опускающая нижнюю губу
 - 69 Подбородочная мышца
 - 70 Подъязычно-язычная мышца
 - 71 Подбородочно-подъязычная мышца
 - 72 Челюстно-подъязычная мышца
 - 73 Переднее брюшко двубрюшной мышцы
 - 74 Шилоподъязычная мышца
 - 75 Верхнее брюшко лопаточно-подъязычной мышцы
 - 76 Нижнее брюшко лопаточно-подъязычной мышцы
 - 77 Грудино-подъязычная мышца
 - 78 Грудино-щитовидная мышца
 - 79 Щитоподъязычная мышца
 - 80 Перстневидно-щитовидная мышца
 - 81 Грудино-ключично-сосцевидная мышца
 - 82 Передняя лестничная мышца
 - 83 Средняя лестничная мышца
 - 84 Задняя лестничная мышца
 - 85 Мышца, поднимающая лопатку
 - 86 Ременная мышца головы
- Сосуды**
- 87 Общая сонная артерия
 - 88 Подключичная артерия
 - 89 Внутренняя яремная вена
 - 90 Наружная яремная вена
 - 91 Подключичная вена
- Железы**
- 92 Слезная железа
 - 93 Околоушная железа
 - 94 Поднижнечелюстная железа
 - 95 Щитовидная железа
 - 96 Щитовидный хрящ
 - 97 Срединная щитоподъязычная связка
 - 98 Щитоподъязычная мембрана

Верхняя конечность

- 1 Ключица
 - 2 Акромион (плечевой отросток ости лопатки)
 - 3 Лопаточная кость
 - 4 Плечевая кость
- Мышцы**
- 5 Дельтовидная мышца
 - 6 Надостная мышца
 - 7 Подлопаточная мышца
 - 8 Клювовидно-плечевая мышца
 - 9 Подключичная мышца
 - 10 Подостная мышца
 - 11 Малая круглая мышца
 - 12 Большая круглая мышца
 - 13 Широчайшая мышца спины
 - 14 Длинная головка двуглавой мышцы плеча
 - 15 Короткая (медиальная) головка двуглавой мышцы плеча
 - 16 Плечевая мышца
 - 17 Латеральная головка трехглавой мышцы плеча
 - 18 Длинная головка трехглавой мышцы плеча
 - 19 Медиальная головка трехглавой мышцы плеча
 - 20 Плечелучевая мышца
 - 21 Длинный лучевой разгибатель запястья
 - 22 Короткий лучевой разгибатель запястья
 - 23 Круглый пронатор
 - 24 Лучевой сгибатель запястья
 - 25 Длинная ладонная мышца
 - 26 Локтевой сгибатель запястья
 - 27 Поверхностный сгибатель пальцев
 - 28 Глубокий сгибатель пальцев
 - 29 Длинный сгибатель большого пальца кисти
 - 30 Квадратный пронатор
 - 31 Разгибатель пальцев кисти
 - 32 Разгибатель мизинца кисти
 - 33 Локтевой разгибатель запястья
 - 34 Локтевая мышца
 - 35 Мышца супинатор
 - 36 Длинная мышца, отводящая большой палец кисти
 - 37 Короткий разгибатель большого пальца кисти
 - 38 Длинный разгибатель пальцев
 - 39 Удерживатель разгибателей
 - 40 Тильные межкостные мышцы кисти
 - 41 Короткая мышца, отводящая большой палец кисти
 - 42 Короткий сгибатель большого пальца кисти
 - 43 Мышца, приводящая большой палец кисти
 - 44 Мышца, отводящая мизинец кисти
 - 45 Удерживатель сгибателей
 - 46 Сухожилие поверхностного сгибателя пальцев

- 47 Сухожилие длинного сгибателя большого пальца кисти
- 48 Сухожилие длинного разгибателя большого пальца кисти
- 49 Сухожильное соединение
- 50 Сухожилие разгибателей пальцев кисти

Сосуды

- 51 Подмышечная артерия
- 52 Плечевая артерия
- 53 Верхняя локтевая коллатеральная артерия
- 54 Лучевая артерия
- 55 Локтевая артерия
- 56 Задняя межкостная артерия
- 57 Передняя межкостная артерия
- 58 Поверхностная ладонная дуга
- 59 Общие ладонные пальцевые артерии
- 60 Собственные ладонные пальцевые артерии

Нервы

- 61 Медиальный пучок плечевого сплетения
- 62 Латеральный пучок плечевого сплетения
- 63 Медиальный кожный нерв плеча
- 64 Локтевой нерв
- 65 Срединный нерв
- 66 Мышечно-кожный нерв
- 67 Подмышечный нерв
- 68 Лучевой нерв
- 69 Передний межкостный нерв предплечья
- 70 Поверхностная ветвь лучевого нерва
- 71 Задний кожный нерв предплечья

Нижняя конечность

- 1 Большой вертел
- 2 Надколенник
- 3 Большеберцовая кость
- 4 Малоберцовая кость
- 5 Медиальная лодыжка
- 6 Латеральная лодыжка
- 7 Плюсовая кость I
- 8 Пяточная кость
- 9 Сухожилие стопы

Мышцы

- 10 Большая ягодичная мышца
- 11 Средняя ягодичная мышца
- 12 Грушевидная мышца
- 13 Верхняя близнецовая мышца
- 14 Внутренняя запирательная мышца
- 15 Нижняя близнецовая мышца
- 16 Квадратная мышца бедра
- 17 Мышца, напрягающая широкую фасцию
- 18 Подвздошно-большеберцовый тракт
- 19 Прямая мышца бедра
- 20 Широкая латеральная мышца
- 21 Промежуточная широкая мышца

- 22 Медиальная широкая мышца
- 23 Портняжная мышца
- 24 Пояснично-подвздошная мышца
- 25 Длинная приводящая мышца
- 26 Гребенчатая мышца
- 27 Тонкая мышца
- 28 Большая приводящая мышца
- 29 Полуперепончатая мышца
- 30 Полу сухожильная мышца
- 31 Длинная головка двуглавой мышцы бедра
- 32 Короткая головка двуглавой мышцы бедра
- 33 Передняя большеберцовая мышца
- 34 Длинный разгибатель пальцев (стопы)
- 35 Длинная малоберцовая мышца
- 36 Короткая ладонная мышца
- 37 Латеральная (большая) головка икроножной мышцы
- 38 Медиальная головка икроножной мышцы
- 39 Камбаловидная мышца
- 40 Задняя большеберцовая мышца
- 41 Подколенная мышца
- 42 Длинный сгибатель пальцев
- 43 Длинный сгибатель большого пальца стопы
- 44 Длинный разгибатель большого пальца стопы
- 45 Короткий разгибатель большого пальца стопы
- 46 Короткий разгибатель пальцев стопы
- 47 Мышца, отводящая мизинец стопы
- 48 Мышца, отводящая большой палец стопы
- 49 Крестообразная связка голеностопного сустава

Сосуды

- 50 Бедренная артерия
- 51 Бедренная вена
- 52 Нисходящая ветвь латеральной артерии, огибающей бедренную кость
- 53 Восходящая ветвь медиальной артерии, огибающей бедренную кость
- 54 Подколенная артерия
- 55 Задняя большеберцовая артерия
- 56 Передняя малоберцовая артерия
- 57 Латеральная передняя лодыжковая артерия

Нервы

- 58 Седалищный нерв
- 59 Бедренный нерв
- 60 Большеберцовый нерв
- 61 Общий малоберцовый нерв
- 62 Глубокий малоберцовый нерв
- 63 Поверхностный малоберцовый нерв

Туловище**Грудная клетка**

- 1 Ключица
- 2 Грудина
- 3 Мечевидный отросток

- 4 Рукоятка грудины
- 5 Яремная вырезка
- 6 Передняя грудино-ключичная связка
- 7 Ребро 1-12
- 8 Реберный хрящ
- Мышцы**
- 9 Подключичная мышца
- 10 Подостная мышца
- 11 Малая круглая мышца
- 12 Большая круглая мышца
- 13 Широчайшая мышца спины
- 14 Пояснично-грудная фасция
- 15 Подвздошно-реберная мышца
- 16 Задняя нижняя зубчатая мышца
- 17 Длиннейшая мышца груди
- 18 Большая ромбовидная мышца
- 19 Задняя верхняя зубчатая мышца
- 20 Малая ромбовидная мышца
- 21 Трапециевидная мышца, нисходящая часть
- 22 Трапециевидная мышца, поперечная часть
- 23 Трапециевидная мышца, восходящая часть
- 24 Передняя зубчатая мышца
- 25 Наружные межреберные мышцы
- 26 Внутренние межреберные мышцы
- 27 Малая грудная мышца
- 28 Ключичная часть большой грудной мышцы
- 29 Грудино-реберная часть большой грудной мышцы
- 30 Абдоминальная часть большой грудной мышцы
- 31 Поперечная грудная мышца
- 32 Диафрагма**
- 33 Пищеводное отверстие диафрагмы
- 34 Сухожильный центр (диафрагмальный центр)
- 35 Отверстие полой вены
- 36 Аортальное отверстие диафрагмы
- 37 Грудная часть пищевода**
- Сердце**
- 38 Правое предсердие
- 39 Ушко правого предсердия
- 40 Правый желудочек
- 41 Левое предсердие
- 42 Ушко левого предсердия
- 43 Левый желудочек
- 44 Межжелудочковая перегородка
- 45 Трехстворчатый клапан (правый атриовентрикулярный клапан)
- 46 Клапан легочного ствола
- 47 Митральный клапан (левый атриовентрикулярный клапан)
- 48 Аортальный клапан
- 49 Легочный ствол
- 50 Правая легочная артерия

- 51 Левая легочная артерия
- 52 Восходящая аорта
- 53 Грудная часть аорты
- 54 Правая плечеголовная вена
- 55 Левая плечеголовная вена
- 56 Верхняя полая вена
- 57 Нижняя полая вена
- 58 Правая легочная вена
- 59 Левые легочные вены

Легкое

- 60 Правая верхняя доля легкого
- 61 Горизонтальная щель
- 62 Правая средняя доля легкого
- 63 Косая щель
- 64 Правая нижняя доля легкого
- 65 Легочная связка
- 66 Ворота (корень) легкого
- 67 Левая верхняя доля легкого
- 68 Язычок левого легкого
- 69 Левая нижняя доля легкого
- 70 Бифуркация трахеи
- 71 Правый главный бронх
- 72 Левый главный бронх
- 73 Дольки молочной железы**
- 74 Сосок молочной железы

Живот

- 75 Пупок
- Мышцы**
- 76 Внутренняя косая мышца живота
- 77 Наружная косая мышца живота
- 78 Передний листок влагалища прямой мышцы живота
- 79 Белая линия живота
- 80 Прямая мышца живота
- 81 Сухожильная перемычка
- 82 Задний листок влагалища прямой мышцы живота
- 83 Дугообразная линия
- 84 Поперечная мышца живота
- 85 Квадратная мышца поясницы
- 86 Большая поясничная мышца
- 87 Подвздошная мышца
- 88 Грушевидная мышца
- 89 Мышца, поднимающая задний проход
- Сосуды**
- 90 Брюшная часть аорты
- 91 Чревный ствол
- 92 Яичковая (яичниковая) артерия и вена
- 93 Нижняя брыжеечная артерия
- 94 Бифуркация аорты
- 95 Общая подвздошная артерия
- 96 Внутренняя подвздошная артерия

- 97 Наружная подвздошная артерия
 98 Наружная подвздошная вена
 99 Внутренняя подвздошная вена
 100 Общая подвздошная вена
Желудок
 101 Кардиальная часть желудка
 102 Дно желудка
 103 Тело желудка
 104 Пилорическая часть желудка
 105 Привратник
 106 Правая желудочная артерия
 107 Левая желудочная артерия
 108 Правая желудочно-сальниковая артерия
 109 Левая желудочно-сальниковая артерия
Печень
 110 Правая доля печени
 111 Левая доля печени
 112 Хвостатая доля печени
 113 Квадратная доля печени
 114 Круглая связка печени
 115 Серповидная связка печени
 116 Воротная вена печени
 117 Собственная печеночная артерия
 118 Общий печеночный проток
 119 Пузырный проток
 120 Желчный пузырь
 121 Общий желчный проток
Поджелудочная железа
 122 Общая печеночная артерия
 123 Хвост поджелудочной железы
 124 Тело поджелудочной железы
 125 Головка поджелудочной железы
Двенадцатиперстная кишка
 126 Луковица двенадцатиперстной кишки
 127 Нисходящая часть двенадцатиперстной кишки
 128 Горизонтальная часть двенадцатиперстной кишки
 129 Восходящая часть двенадцатиперстной кишки
 130 Верхняя брыжеечная артерия
 131 Верхняя брыжеечная вена
 132 Нижняя брыжеечная вена
133 Селезенка
 134 Селезеночная артерия
 135 Селезеночная вена
136 Тощая кишка
137 Подвздошная кишка
 138 Илеоцекальный клапан
Толстая кишка
 139 Слепая кишка
 140 Червеобразный отросток
 141 Восходящая кишка

Фигура с мышцами

- 142 Поперечная кишка
 143 Нисходящая кишка
 144 Сигмовидная кишка (тазовый отдел толстой кишки)
 145 Свободная лента
 146 Брыжейка
Почка
 147 Правая почка
 148 Правый мочеточник
 149 Правая почечная вена
 150 Левая почечная артерия
Надпочечник
 151 Правый надпочечник
 152 Надпочечниковая вена
Кости таза
 153 Крестцовая кость
 154 Копчиковая кость
 155 Лобковая кость
 156 Гребень подвздошной кости
Мужские половые органы
 157 Пенис
 158 Крайняя плоть полового члена
 159 Головка полового члена
 160 Кавернозное тело полового члена
 161 Губчатое тело полового члена
 162 Машонка
 163 Яичко
 164 Головка придатка яичка
 165 Мышца, поднимающая яичко
 166 Наружная семенная фасция
 167 Паховый (абдоминальный) канал
 168 Семязыносящий проток (семенной канал)
 169 Мочевой пузырь
 170 Предстательная железа
 171 Левый мочеточник
 172 Семенной пузырек
 173 Прямая кишка
 174 Наружный сфинктер заднего прохода
 175 Мочеиспускательный канал
 176 Лобковый симфиз
 177 Висцеральная брюшина
Женские половые органы
 178 Маточная труба (яйцевод)
 179 Круглая связка матки
 180 Яичник
 181 Широкая связка матки
 182 Матка
 183 Влагалище
 184 Большая половая губа
 185 Клитор

头部 脑

颅神经

- 1 嗅神经(I)
- 2 视神经(II)
- 3 动眼神经(III)
- 4 滑车神经(IV)
- 5 三叉神经(V)
- 6 外展神经(VI)
- 7 面神经(VII), 前庭蜗神经(VIII), 舌咽神经(IX), 迷走神经(X)

8 大脑

- 9 额叶
- 10 顶叶
- 11 枕叶
- 12 颞叶
- 13 中央沟
- 14 外侧沟
- 15 胼胝体
- 16 胼胝体嘴
- 17 胼胝体膝
- 18 胼胝体干
- 19 胼胝体压部
- 20 透明隔

21 间脑

- 22 穹窿
- 23 第三脑室脉络丛
- 24 丘脑
- 25 丘脑间结合质
- 26 下丘脑

- 27 视交叉
- 28 漏斗隐窝
- 29 乳头体

30 小脑

- 31 小脑活树
- 32 絮凝物

33 中脑

- 34 中脑顶盖层
- 35 中脑导水管
- 36 大脑脚

37 脑桥(脑桥)

- 38 第四脑室

39 延髓

- 40 中央管

颅骨内部

- 1 颗粒小凹
- 2 脑膜中动脉压迹
- 3 硬脑膜
- 4 上矢状窦
- 5 板障

颅底部

- 6 颅前窝
- 7 筛骨水平板
- 8 鸡冠
- 9 视神经管(视神经孔)
- 10 脑垂体(下垂体)
- 11 蝶骨小翼
- 12 眶上裂
- 13 圆孔
- 14 卵圆孔
- 15 破裂孔
- 16 颅中窝
- 17 弓状隆起
- 18 内耳门
- 19 乙状窦沟
- 20 颈静脉孔
- 21 斜坡
- 22 后颅窝
- 23 枕内隆凸
- 24 海绵窦
- 25 基底静脉丛
- 26 岩上窦
- 27 岩下窦
- 28 乙状窦
- 29 枕窦
- 30 横窦

颅骨外部

- 31 帽状腱膜
 - 32 额骨
 - 33 冠状缝
 - 34 顶骨
 - 35 矢状缝
 - 36 人字缝
 - 37 枕骨
 - 38 乳突
 - 39 外耳门
 - 40 颧弓
 - 41 颧骨(面颊骨)
 - 42 上颌骨
 - 43 鼻骨
 - 44 鼻翼大软骨
 - 45 下颌支
 - 46 下颌骨冠突
 - 47 下颌骨髁突
 - 48 下颌切迹
 - 49 下颌角
 - 50 下颌体
 - 51 舌骨
- 肌肉**
- 52 颅顶肌, 枕额肌额腹
 - 53 颞肌



- 54 颅顶肌, 颞顶肌
- 55 耳上肌
- 56 颅顶肌, 枕额肌枕腹
- 57 眼轮匝肌眶部
- 58 眼轮匝肌眼部
- 59 颧小肌
- 60 提上唇肌
- 61 鼻肌
- 62 口轮匝肌
- 63 颧大肌
- 64 颊肌
- 65 咬肌
- 66 笑肌
- 67 降嘴角肌
- 68 降下唇肌
- 69 颊肌
- 70 舌骨舌肌
- 71 颏舌骨肌
- 72 下颌舌骨肌
- 73 二腹肌前腹
- 74 茎突舌骨肌
- 75 肩胛舌骨肌上腹
- 76 肩胛舌骨肌下腹
- 77 胸骨舌骨肌
- 78 胸骨甲状肌
- 79 甲状舌骨肌
- 80 环甲肌
- 81 胸锁乳突肌
- 82 前斜角肌
- 83 中斜角肌
- 84 后斜角肌
- 85 肩胛提肌
- 86 头颊肌

血管

- 87 颈总动脉
- 88 锁骨下动脉
- 89 颈内静脉
- 90 颈外静脉
- 91 锁骨下静脉

腺体

- 92 泪腺
- 93 腮腺
- 94 下颌下腺
- 95 甲状腺
- 96 甲状软骨
- 97 甲状舌骨韧带内侧段
- 98 甲状舌骨膜

上肢

- 1 锁骨
- 2 肩峰
- 3 肩胛冈
- 4 肱骨

肌肉

- 5 三角肌
- 6 冈上肌
- 7 肩胛下肌
- 8 喙肱肌
- 9 锁骨下肌
- 10 冈下肌
- 11 小圆肌
- 12 大圆肌
- 13 背阔肌
- 14 肱二头肌长头
- 15 肱二头肌短头
- 16 肱肌
- 17 肱三头肌外侧头
- 18 肱三头肌长头
- 19 肱三头肌内侧头
- 20 肱桡肌
- 21 桡侧腕长伸肌
- 22 桡侧腕短伸肌
- 23 旋前圆肌
- 24 桡侧腕屈肌
- 25 掌长肌
- 26 尺侧腕屈肌
- 27 趾(指)浅屈肌
- 28 趾(指)深屈肌
- 29 拇长屈肌
- 30 旋前方肌
- 31 手指伸肌
- 32 小指伸肌
- 33 尺侧腕伸肌
- 34 肘肌
- 35 旋后肌
- 36 拇长展肌
- 37 拇短伸肌
- 38 拇长伸肌
- 39 伸肌支持带
- 40 手骨间背侧肌
- 41 拇短展肌
- 42 拇短屈肌
- 43 拇收肌
- 44 小指展肌
- 45 屈肌支持带
- 46 指(趾)浅屈肌肌腱
- 47 拇长屈肌肌腱
- 48 拇长伸肌肌腱
- 49 腱连接
- 50 手指伸肌肌腱

血管

- 51 腋动脉
- 52 肱动脉
- 53 尺上副动脉
- 54 桡动脉
- 55 尺动脉

- 56 骨间后动脉
- 57 骨间前动脉
- 58 掌浅弓
- 59 指掌侧总动脉
- 60 指掌侧固有动脉
- 神经**
- 61 臂丛内侧束
- 62 臂丛外侧束
- 63 臂内侧皮神经
- 64 尺神经
- 65 正中神经
- 66 肌皮神经
- 67 腋神经
- 68 桡神经
- 69 前臂骨间前神经
- 70 桡神经浅支
- 71 前臂后皮神经

下肢

- 1 大转子
- 2 髌骨
- 3 胫骨
- 4 腓骨
- 5 内踝
- 6 外踝
- 7 跖骨I
- 8 跟骨
- 9 跟腱
- 肌肉**
- 10 臀大肌
- 11 臀中肌
- 12 梨状肌
- 13 上孖肌
- 14 闭孔内肌
- 15 下孖肌
- 16 股方肌
- 17 阔筋膜张肌
- 18 髂胫束
- 19 股直肌
- 20 股外侧肌
- 21 股中间肌
- 22 股内侧肌
- 23 缝匠肌
- 24 髂腰肌
- 25 长收肌
- 26 耻骨肌
- 27 股薄肌
- 28 大收肌
- 29 半膜肌
- 30 半腱肌
- 31 股二头肌长头
- 32 股二头肌短头
- 33 胫骨前肌

- 34 趾长伸肌
- 35 腓骨长肌
- 36 腓骨短肌
- 37 腓肠肌外侧(大)头
- 38 腓肠肌内侧头
- 39 比目鱼肌
- 40 胫后肌
- 41 腓肌
- 42 趾长屈肌
- 43 拇长屈肌
- 44 拇长伸肌
- 45 拇短伸肌
- 46 足趾短伸肌
- 47 足小趾展肌
- 48 拇展肌
- 49 踝交叉韧带
- 血管**
- 50 股动脉
- 51 股静脉
- 52 旋股外侧动脉降支
- 53 旋股内侧动脉升支
- 54 腘动脉
- 55 胫后动脉
- 56 胫前动脉
- 57 外踝前动脉

神经

- 58 坐骨神经
- 59 股神经
- 60 胫神经
- 61 腓总神经
- 62 腓深神经
- 63 腓浅神经

躯干

胸部

- 1 锁骨
- 2 胸骨
- 3 胸骨剑突
- 4 胸骨柄
- 5 颈静脉切迹
- 6 胸锁前韧带
- 7 1-12对肋骨
- 8 肋软骨
- 肌肉**
- 9 锁骨下肌
- 10 冈下肌
- 11 小圆肌
- 12 大圆肌
- 13 背阔肌
- 14 胸腰筋膜
- 15 髂肋肌
- 16 下后锯肌
- 17 胸最长肌

- 18 大菱形肌
- 19 上后锯肌
- 20 小菱形肌
- 21 斜方肌, 降部
- 22 斜方肌, 横部
- 23 斜方肌, 升部
- 24 前锯肌
- 25 肋间外肌
- 26 肋间内肌
- 27 胸小肌
- 28 胸大肌锁骨部
- 29 胸大肌胸肋部
- 30 胸大肌腹部
- 31 胸横肌
- 32 膈**
- 33 食管裂孔
- 34 中央腱部 (膈腱)
- 35 腔静脉孔
- 36 主动脉裂孔
- 37 食管胸段**
- 心脏**
- 38 右心房
- 39 右心耳
- 40 右心室
- 41 左心房
- 42 左心耳
- 43 左心室
- 44 室间隔
- 45 三尖瓣 (右室瓣)
- 46 肺动脉瓣
- 47 二尖瓣 (左室瓣)
- 48 主动脉瓣
- 49 肺动脉干
- 50 右肺动脉
- 51 左肺动脉
- 52 升主动脉
- 53 胸主动脉
- 54 右头臂静脉
- 55 左头臂静脉
- 56 上腔静脉
- 57 下腔静脉
- 58 右肺静脉
- 59 左肺静脉
- 肺**
- 60 右上肺叶
- 61 水平裂
- 62 右中间肺叶
- 63 斜裂
- 64 右下肺叶
- 65 肺韧带
- 66 肺门
- 67 左上肺叶
- 68 左肺小舌

- 69 左肺下叶
- 70 气管分叉
- 71 右主支气管
- 72 左主支气管
- 73 乳腺小叶**
- 74 乳头

腹部

- 75 脐
- 肌肉**
- 76 腹内斜肌
- 77 腹外斜肌
- 78 腹直肌前鞘
- 79 腹白线
- 80 腹直肌
- 81 腱划
- 82 腹直肌后鞘
- 83 弓状线
- 84 腹横肌
- 85 腰方肌
- 86 腰大肌
- 87 髂肌
- 88 梨状肌
- 89 肛提肌
- 血管**
- 90 腹主动脉
- 91 腹腔干
- 92 睾丸 (卵巢) 动静脉
- 93 肠系膜下动脉
- 94 主动脉杈
- 95 髂总动脉
- 96 髂内动脉
- 97 髂外动脉
- 98 髂外静脉
- 99 髂内静脉
- 100 髂总静脉
- 胃**
- 101 胃贲门部
- 102 胃底
- 103 胃体
- 104 胃幽门部
- 105 幽门
- 106 胃右动脉
- 107 胃左动脉
- 108 胃网膜右动脉
- 109 胃网膜左动脉
- 肝**
- 110 肝右叶
- 111 肝左叶
- 112 肝尾状叶
- 113 肝方叶
- 114 肝圆韧带
- 115 肝镰状韧带



肌肉(组织)图

中文

- 116 肝门静脉
- 117 肝固有动脉
- 118 肝总管
- 119 胆总管
- 120 胆囊
- 121 胆总管

胰腺

- 122 肝总动脉
- 123 胰尾
- 124 胰体
- 125 胰头

十二指肠

- 126 十二指肠球部
- 127 十二指肠降部
- 128 十二指肠水平部
- 129 十二指肠升部
- 130 肠系膜上动脉
- 131 肠系膜上静脉
- 132 肠系膜下静脉

133 脾

- 134 脾动脉
- 135 脾静脉

136 空肠

137 回肠

- 138 回盲瓣

结肠

- 139 盲肠 (盲囊)
- 140 阑尾
- 141 升结肠
- 142 横结肠
- 143 降结肠
- 144 乙状结肠 (盆部结肠)
- 145 游离带
- 146 肠系膜

肾脏

- 147 右肾
- 148 右输尿管
- 149 右肾静脉
- 150 左肾动脉

肾上腺

- 151 右肾上腺
- 152 肾上腺静脉

骨盆骨

- 153 骶骨
- 154 尾骨
- 155 耻骨
- 156 髌嵴

男性生殖器官

- 157 阴茎
- 158 阴茎包皮
- 159 阴茎头

- 160 阴茎海绵体
- 161 阴茎海绵体
- 162 阴囊
- 163 辜丸
- 164 附睾头
- 165 提睾肌
- 166 精索外筋膜
- 167 腹股沟 (腹) 管
- 168 输精管
- 169 膀胱
- 170 前列腺
- 171 左输尿管
- 172 精囊腺
- 173 直肠
- 174 肛门外括约肌
- 175 尿道
- 176 耻骨联合
- 177 壁层腹膜

女性生殖器官

- 178 输卵管
- 179 子宫圆韧带
- 180 卵巢
- 181 子宫阔韧带
- 182 子宫
- 183 阴道
- 184 大阴唇
- 185 阴蒂

Also available

B59 Muscular Figure, 1/3 life-size, 2-part

Ebenfalls erhältlich:

B59 Muskelfigur, 1/3 Größe, 2-teilig

También disponible:

B59 Figura muscular, 1/3 de su tamaño natural

Egalement disponible

B59 Modèle musculaire, échelle 1/3, en 2 parties

Também disponível

B59 Figura muscular, 1/3 do tamanho natural

Disponibile anche

B59 Figura con muscoli, grandezza 1/3, in 2 parti

ではほかにも多数商品を取り揃えております

B59 筋肉解剖モデル



