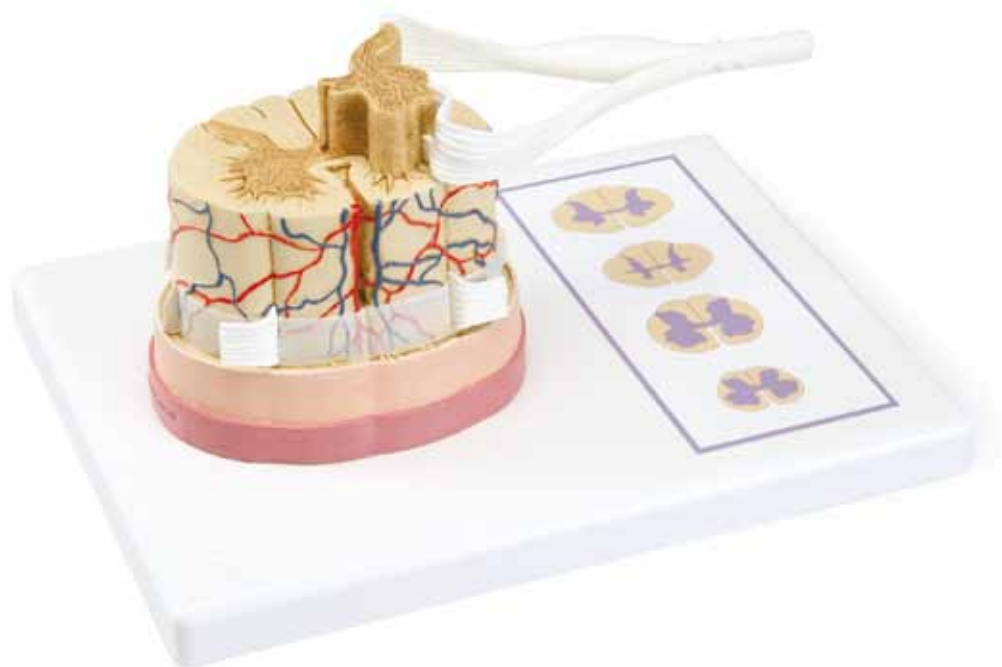

C41
(1000238)

Latin

- 1 Fila radicularia
- 2 Radix posterior
- 3 Ganglion sensorium nervi spinalis
- 4 Truncus nervi spinalis
- 5 R. posterior
- 6 R. anterior
- 7 R. communicans
- 8 R. meningeus
- 9 Radix anterior
- 10 Lig. denticulatum
- 11 Dura mater spinalis
- 12 Arachnoidea mater spinalis
- 13 Spatium subarachnoideum
- 14 Pia mater spinalis
- 15 A. spinalis anterior
- 16 Vv. spinales anteriores
- 17 Substantia grisea
- 18 Substantia alba
- 19 Cornu posterius
- 20 Cornu anterius
- 21 Commissura grisea
- 22 Sulcus posterolateralis
- 23 Sulcus intermedius posterior
- 24 Sulcus medianus posterior
- 25 Fissura mediana anterior
- 26 Commissura alba
- 27 Canalis centralis
- 28 Sulcus anterolateralis
- 29 Septum medianum posterius
- 30 Pars cervicalis
- 31 Pars thoracica
- 32 Cornu laterale
- 33 Pars lumbalis
- 34 Pars sacralis

Spinal column with nerve endings

English

The model is an enlarged 5:1 scale model of how the spinal cord is constructed.

The spinal cord is composed from both grey and white matter. The grey matter is on the inside and encloses the central channel. The white matter faces towards the outside.

The surface of the spinal cord has a groove running down the middle along the length of the front-facing side (*fissura median anterior*).

Beside this, another fissure can be seen also running lengthways (*sulcus anterolateralis*). Some shallow fissures can also be seen on the surface of the spinal cord facing the rear. The *sulcus medianus posterior* is situated in the middle and on either side of this appear the fissures called *sulcus posterolateralis*. Alongside, in the cervical and upper thoracic regions, there is another intermediate fissure (*sulcus intermedius posterior*). Inside the spinal cord, a separating membrane or septum (*septum intermedius posterior*) meets the *sulcus medianus posterior*.

Bundles of nerves called roots (*fila radicularia*) emerge from the front of the spinal cord and lead back into it at the rear. They form the ventral (*radix anterior*) and dorsal (*radix posterior*) roots. Near the roots at the rear, shortly before the ventral and dorsal roots join back together, are located the spinal ganglia. The spinal nerve is formed by the join between the ventral and dorsal roots. It divides into four branches: a front branch (*ramus anterior*), rear branch (*ramus posterior*), linking branch (*ramus communicans*) and a branch that serves the cerebral membrane (*ramus meningeus*). The spinal column is surrounded by three encompassing layers, the hard spinal layer (*dura mater spinalis*), an outer soft layer or web (*arachnoidea mater spinalis*) and an inner soft layer (*pia mater spinalis*). Between the web and the inner layer lies the subarachnoidal space.

The stand depicts the cross sections at the cervical, thoracic, lumbar and sacral regions of the spine. A comparison shows that the cross sections differ enormously in the various regions. The white matter is broadest in the cervical or neck region and narrows down towards the sacral region. The grey matter, that takes on a so-called butterfly form, also changes its shape and composition in the various regions.

- | | |
|---------------------------|----------------------------------|
| 1 Rootlets | 18 White matter |
| 2 Posterior root | 19 Posterior horn |
| 3 Spinal ganglion | 20 Anterior horn |
| 4 Trunk of spinal nerve | 21 Gray commissure |
| 5 Posterior ramus | 22 Posterolateral sulcus |
| 6 Anterior ramus | 23 Posterior intermediate sulcus |
| 7 Ramus communicans | 24 Posterior median sulcus |
| 8 Meningeal branch | 25 Anterior median fissure |
| 9 Anterior root | 26 White commissure |
| 10 Denticulate ligament | 27 Central canal |
| 11 Spinal dura mater | 28 Anterolateral sulcus |
| 12 Spinal arachnoid mater | 29 Posterior median septum |
| 13 Subarachnoid space | 30 Cervical region |
| 14 Spinal pia mater | 31 Thoracic region |
| 15 Anterior spinal artery | 32 Lateral horn |
| 16 Anterior spinal veins | 33 Lumbar region |
| 17 Grey matter | 34 Sacral region |

Rückenmark mit Nervenenden

Das Modell zeigt in ca. 5-facher Vergrößerung den Aufbau des Rückenmarks.

Das Rückenmark setzt sich aus der grauen und weißen Substanz zusammen. Die graue Substanz liegt innen und umschließt den Zentralkanal. Die weiße Substanz befindet sich außen.

Die Oberfläche des Rückenmarks zeigt auf der vorderen Seite in der Mitte eine längsverlaufende Spalte (Fissura mediana anterior). Seitlich davon ist jeweils wiederum eine längsverlaufende Furche (Sulcus anterolateralis) erkennbar. Auf der nach hinten gerichteten Oberfläche des Rückenmarks sind flache Furchen sichtbar: Mittig liegt der Sulcus medianus posterior und jeweils seitlich davon kommt der Sulcus posterolateralis zur Darstellung. Daneben zeigt sich im Bereich des Hals- und des oberen Brustmarkes noch eine Zwischenfurche (Sulcus intermedius posterior). An den Sulcus medianus posterior schließt sich im Inneren des Rückenmarks eine Scheidewand, das Septum medianum posterior, an.

Nervenfaserbündel, die so genannten Wurzelfäden (Fila radicularia) treten von vorne aus dem Rückenmark aus und von hinten in das Rückenmark ein. Sie bilden die vordere (Radix anterior) und die hintere Wurzel (Radix posterior). Im Bereich der hinteren Wurzel, kurz vor der Vereinigung der hinteren und vorderen Wurzel, liegt das Spinalganglion. Der Spinalnerv entsteht durch die Vereinigung der vorderen und hinteren Wurzel. Er teilt sich in vier Äste auf: vorderer Ast (R. anterior), hinterer Ast (R. posterior), verbindender Ast (R. communicans) und Hirnhaut versorgender Ast (R. meningeus).

Das Rückenmark wird von außen nach innen von drei Häuten umgeben: harte Rückenmarkshaut (Dura mater spinalis), äußere weiche Rückenmarkshaut oder Spinnwebhaut (Arachnoidea mater spinalis) und innere weiche Rückenmarkshaut (Pia mater spinalis). Zwischen der Spinnwebhaut und der inneren weichen Rückenmarkshaut befindet sich der Subarachnoidalraum.

Auf dem Sockel sind graphisch die Querschnitte von Hals-, Brust-, Lenden- und Sakralmark dargestellt. Im Vergleich kann man deutlich erkennen, dass sich die Querschnitte in den verschiedenen Bereichen erheblich unterscheiden. Die weiße Substanz ist im Bereich des Halsmarks am größten und nimmt nach unten, zum Sakralmark hin, immer weiter ab. Die graue Substanz, die sich als so genannte Schmetterlingsfigur darstellt, verändert sich ebenfalls in den verschiedenen Bereichen in ihrer Form und Gestalt.

- | | |
|---|---|
| 1 Wurzelfäden | 19 Hinterhorn |
| 2 Hintere Wurzel | 20 Vorderhorn |
| 3 Spinalganglion | 21 Graue Kommissur |
| 4 Stamm des Spinalnerven | 22 Hintere Seitenfurche |
| 5 Hinterer Ast | 23 Zwischenfurche |
| 6 Vorderer Ast | 24 Flache Furche in der Mitte der Rückseite des Rückenmarks |
| 7 Verbindender Ast | 25 Spalte in der Mitte der Vorderseite des Rückenmarks |
| 8 Ast, der die Hirnhaut versorgt | 26 Weiße Kommissur |
| 9 Vordere Wurzel | 27 Zentralkanal |
| 10 Bandartige Struktur zwischen weicher Rückenmarks- und Spinnwebhaut | 28 Vordere Seitenfurche |
| 11 Harte Rückenmarkshaut | 29 Scheidewand in der Mitte des Rückenmarks |
| 12 Spinnwebhaut des Rückenmarks | 30 Querschnittsbild des Halsmarks |
| 13 Subarachnoidalraum | 31 Querschnittsbild des Brustmarks |
| 14 Weiche Rückenmarkshaut | 32 Seitenhorn |
| 15 Vordere Rückenmarksschlagader | 33 Querschnittsbild des Lendenmarks |
| 16 Vordere Rückenmarksvenen | 34 Querschnittsbild des Sakralmarks |
| 17 Graue Substanz | |
| 18 Weiße Substanz | |

Médula espinal con terminaciones nerviosas *Español*

El modelo representa la estructura de la médula espinal aumentada aproximadamente 5 veces de tamaño. La médula espinal se compone de sustancia gris y sustancia blanca. La sustancia gris se encuentra en la parte interna y encierra el conducto central. La sustancia blanca esta ubicada en la parte externa. La superficie de la médula muestra en su parte anterior, en la mitad, una hendidura longitudinal: la fisura mediana anterior. A cada lado de ésta, se reconoce un surco anterior lateral (Sulcus anterolateralis). En la superficie posterior de la médula se pueden observar hendiduras más delgadas: en la mitad se encuentra el surco mediano posterior (Sulcus medianus posterior) y a cada lado de este, se encuentra el surco posterior lateral (Sulcus posterolateralis). La médula muestra también, a cada lado, en la zona cervical y la parte superior dorsal, el surco intermedio posterior (Sulcus intermedius posterior). En la zona del surco mediano posterior (Sulcus medianus posterior) se cierra en el interior de la médula espinal una invaginación, el septum medianum posterior.

Los fascículos nerviosos, también llamados fibras radicularis, ingresan a la médula en la parte posterior y la abandonan en la parte anterior, ellas forman las raíces anterior y posterior. En el sector de la raíz posterior, poco antes de la unión entre las raíces anterior y posterior, se encuentra el ganglio espinal. El nervio espinal nace por medio de la unión entre estas dos raíces y se divide en cuatro ramas: rama anterior, rama posterior, rama comunicante y rama meníngea.

La médula espinal se encuentra cubierta, desde afuera hacia adentro, por tres membranas: Duramadre espinal, Aracnoides espinal y Piamadre espinal. Entre Aracnoides espinal y Piamadre espinal se encuentra el Espacio Subaracnoideo.

Sobre la base del modelo, se encuentran representadas las gráficas de los cortes transversales de la médula a nivel cervical, dorsal, lumbar y sacral. Si se comparan estas gráficas se puede reconocer que los cortes transversales de los distintos sectores de la médula son considerablemente diferentes. La sustancia blanca se encuentra en la médula cervical de manera más extensa, y disminuye a medida que desciende hacia la médula sacral. La sustancia gris que se representa en la llamada „figura de mariposa“, cambia también su aspecto y forma en las diferentes zonas.

- | | |
|-----------------------------------|--------------------------------------|
| 1 Fibras radicales | 19 Cuerno posterior |
| 2 Raíz posterior | 20 Cuerno anterior |
| 3 Ganglio espinal | 21 Comisura gris |
| 4 Tronco de los nervios espinales | 22 Surco posterolateral |
| 5 Rama posterior | 23 Surco intermedio posterior |
| 6 Rama anterior | 24 Surco mediano posterior |
| 7 R. comunicante | 25 Cisura mediana anterior |
| 8 R. meníngea | 26 Comisura blanca |
| 9 Raíz anterior | 27 Conducto central |
| 10 Ligamentos dentados | 28 Surco anterolateral |
| 11 Duramadre espinal | 29 Septum mediano posterior |
| 12 Aracnoides espinal | 30 Corte transversal médula cervical |
| 13 Espacio subaracnoideo | 31 Corte transversal médula dorsal |
| 14 Piamadre espinal | 32 Cuerno lateral |
| 15 A. espinal anterior | 33 Corte transversal médula lumbar |
| 16 Venas espinales anteriores | 34 Corte transversal médula sacral |
| 17 Sustancia gris | |
| 18 Sustancia blanca | |

Français **Moelle épinière avec extrémités des nerfs**

Le modèle représente la structure de la moelle épinière agrandie environ cinq fois.

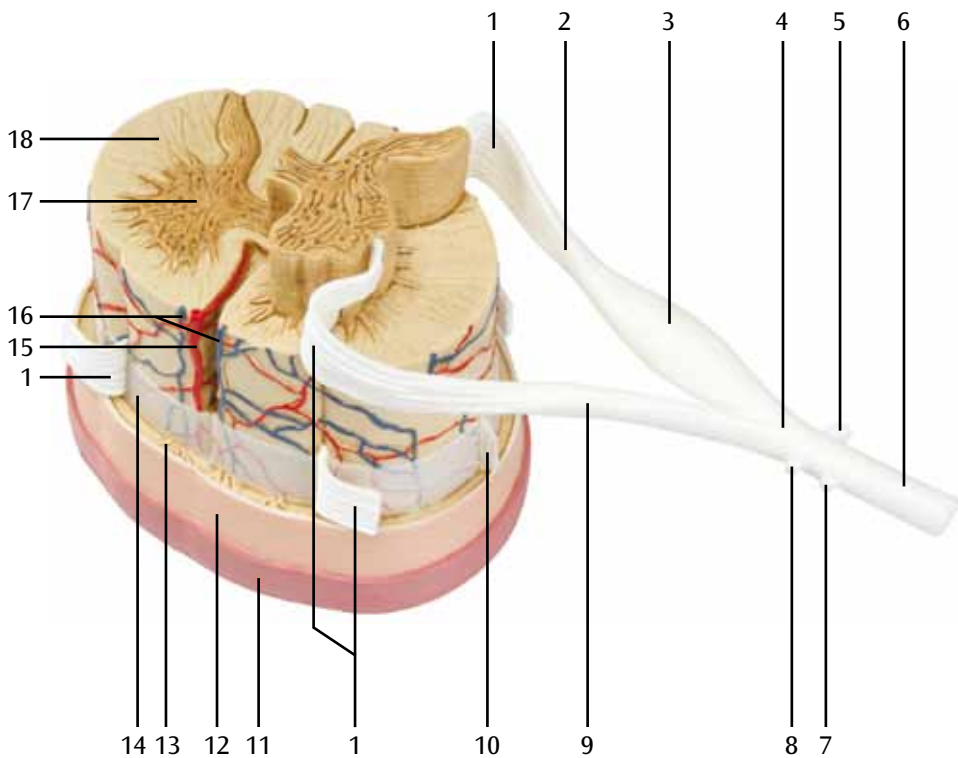
La moelle épinière est constituée de substance grise et blanche. La substance grise est située à l'intérieur et entoure le canal central. La substance blanche se situe à l'extérieur.

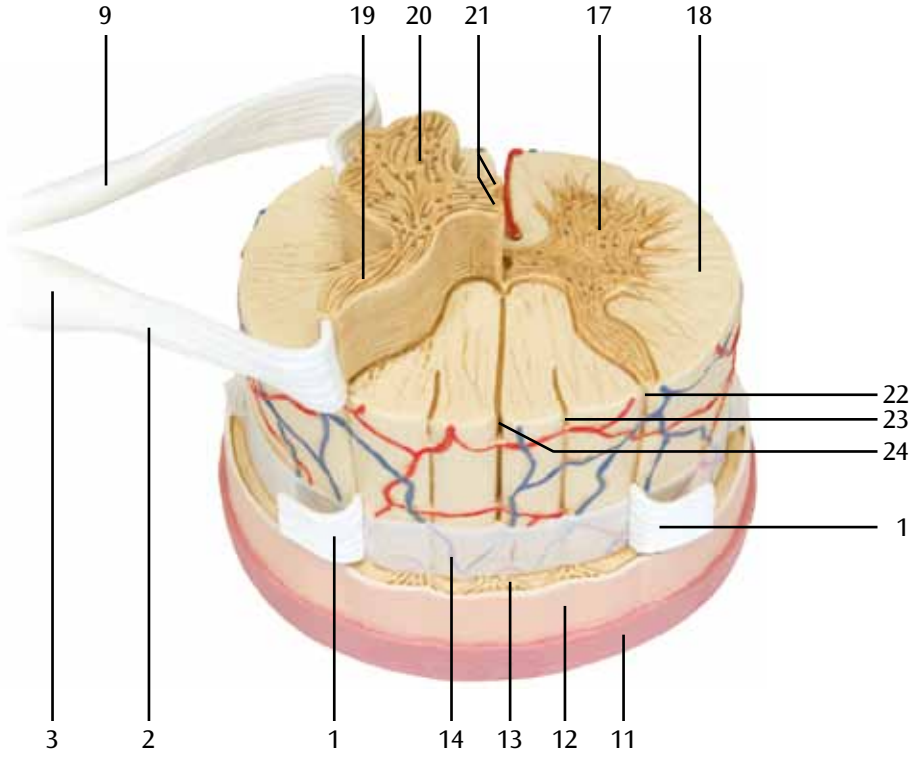
La surface de la moelle épinière présente au milieu de sa face avant une fissure longitudinale (Fissura mediana anterior). Sur le côté, on découvre un autre sillon longitudinal (Sulcus anterolateralis). Des sillons plats sont visibles à la surface arrière de la moelle épinière. Au centre se trouve le Sulcus medianus posterior et de chaque côté le Sulcus posterolateralis. À côté, au niveau de la moelle cervicale et de la moelle thoracique haute, on voit encore un sillon intermédiaire (Sulcus intermedius posterior). À l'intérieur de la moelle dorsale, le Sulcus medianus posterior est relié à une cloison, le Septum medianum posterior. Des faisceaux de fibres de nerfs, appelés des filets radiculaires (Fila radicularia), sortent par l'avant de la moelle dorsale et pénètrent par l'arrière dans la moelle dorsale. Ils constituent la racine antérieure (Radix anterior) et la racine postérieure (Radix posterior). À hauteur de la racine postérieure, juste avant la jonction des racines antérieure et postérieure, se trouve le ganglion spinal. Le nerf spinal naît de la jonction des racines antérieure et postérieure. Il est divisé en quatre rameaux : rameau antérieur (R. anterior), postérieur (R. posterior), communicant (R. communicans) et méningé (R. meningeus).

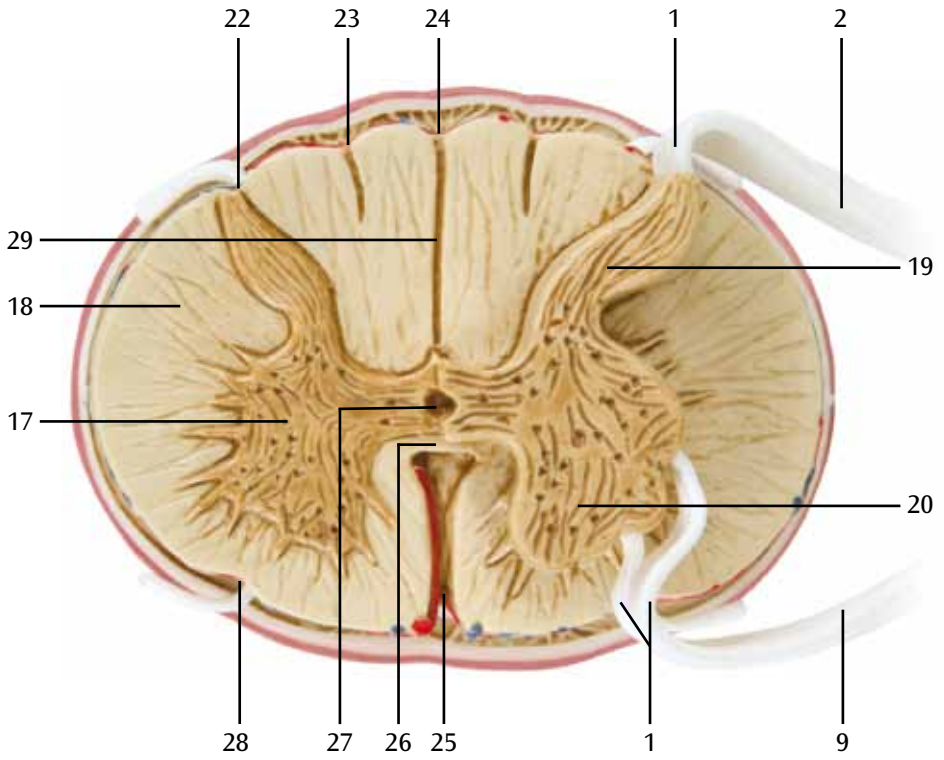
La moelle épinière est protégée par trois membranes, respectivement de l'extérieur vers l'intérieur : dure-mère (Dura mater spinalis), arachnoïde (Arachnoidea mater spinalis) et pie-mère (Pia mater spinalis). Entre l'arachnoïde et la pie-mère se trouve l'espace subarachnoïdien.

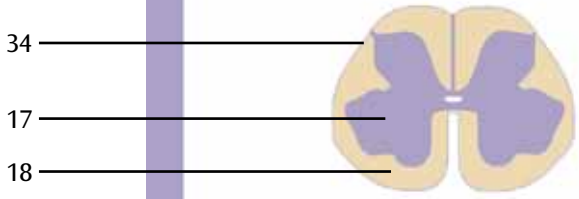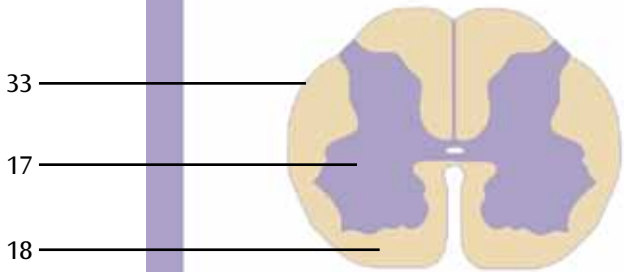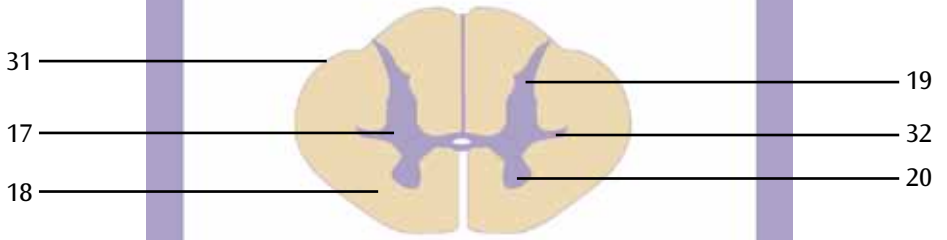
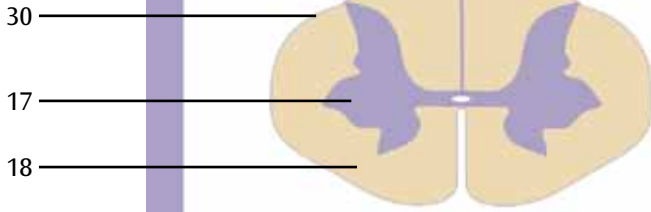
Sur le socle sont représentées graphiquement les coupes de la moelle cervicale, thoracique, lombaire et sacrée. Par la comparaison, on reconnaît aisément que les coupes se distinguent sensiblement dans les différents domaines. La substance blanche présente son plus grand volume au niveau de la moelle cervicale et diminue vers le bas, en direction de la moelle sacrée. La substance grise, qui a la forme d'un papillon, varie également en volume et en forme dans les différentes zones.

- | | | | |
|----|---|----|---------------------------------------|
| 1 | Filet radiculaire | 18 | Substance blanche |
| 2 | Racine postérieure | 19 | Corne postérieure |
| 3 | Ganglion spinal | 20 | Corne antérieure |
| 4 | Tronc du nerf spinal | 21 | Commissure grise |
| 5 | Rameau postérieur | 22 | Sillon postéro-latéral |
| 6 | Rameau antérieur | 23 | Sillon intermédiaire postérieur |
| 7 | R. communicant | 24 | Sillon médian postérieur |
| 8 | Rameau méningé | 25 | Fissure médiane antérieure |
| 9 | Racine antérieure | 26 | Commissure blanche |
| 10 | Structure en forme de bande entre l'arachnoïde et la pie-mère | 27 | Canal central de la moelle spinale |
| 11 | Dure-mère spinale | 28 | Sillon antéro-latérale |
| 12 | Arachnoïde spinale | 29 | Septum au milieu de la moelle dorsale |
| 13 | Espace subarachnoïde | 30 | Coupe de la moelle cervicale |
| 14 | Dure-mère | 31 | Coupe de la moelle thoracique |
| 15 | Artère spinale antérieure | 32 | Corne latérale |
| 16 | Veines spinales antérieures | 33 | Coupe de la moelle lombaire |
| 17 | Substance grise | 34 | Coupe de la moelle sacrée |









Medula espinhal com terminações nervosas *Português*

O modelo, aumentado aproximadamente 5 vezes, mostra a estrutura da medula espinhal. A medula é formada pela substância cinza e a substância branca juntas. A substância cinzenta encontra-se na parte interna e cobre o canal central. A substância branca encontra-se na parte exterior.

A superfície da medula apresenta no lado frontal, medianamente, uma prega de percurso longitudinal (Fissura mediana anterior). A cada lado desta, reconhece-se um sulco de percurso longitudinal (Sulcus anterolateralis). Na superfície orientada para trás, são visíveis sulcos planos. Medianamente, encontra-se o sulco medio posterior e a cada lado os sulcos posterolaterais. Ao lado, vê-se ainda um sulco intermediário (Sulcus intermedius posterior) na região da medula cervical e torácica superior. No sulco mediano posterior insere-se uma parede, o septo mediano posterior.

Feixes de fibras nervosas, os chamados filamentos radiculares (Fila radicularia) saem pela frente da medula espinhal e entram na medula por trás. Eles formam a raiz anterior (Radix anterior) e a raiz posterior (Radix posterior). Na região das raízes posteriores, logo antes do ponto de união das raízes anteriores e posteriores, encontra-se o gânglio espinhal. O nervo espinhal origina-se da união das raízes anteriores e posteriores. Ele se divide em quatro ramos: ramo anterior, ramo posterior, ramo comunicante e o ramo meníngeo, que alimenta a meninge (R. meningeus).

A medula espinhal está envolta por três membranas fibrosas, de fora para dentro: a dura-máter (Dura mater spinalis), a meninge aracnóide (Arachnoidea mater spinalis) e a mais interna e delicada pia-máter (Pia mater spinalis). Entre a aracnóide e a pia-máter, encontra-se o espaço subaracnóide.

Na base, encontram-se representações gráficas de cortes transversais da medula cervical, torácica, lombar e sacral. Comparando, pode-se ver claramente que os cortes transversais nas diferentes regiões apresentam profundas diferenças. A substância branca é maior na região da medula cervical e diminui progressivamente de tamanho para baixo, em direção à medula sacral. A substância cinzenta, que se apresenta na forma de uma borboleta ou um H, também muda na sua forma e constituição nas diferentes regiões.

- | | |
|---|--------------------------------------|
| 1 Filamento radicular | 18 Substância alba |
| 2 Raiz posterior | 19 Corno posterior |
| 3 Gânglio espinhal | 20 Corno anterior |
| 4 Tronco dos nervos espinhais | 21 Comissura cinza |
| 5 Ramo posterior | 22 Sulco pôstero-lateral |
| 6 Ramo anterior | 23 Sulco intermédio posterior |
| 7 Ramo comunicante | 24 Sulco mediano posterior |
| 8 Ramo que alimenta a meninge | 25 Fissura mediana anterior |
| 9 Raiz anterior | 26 Comissura branca |
| 10 Estrutura em forma de tira entre a pia-máter e a aracnóide | 27 Canal central |
| 11 Dura-máter da medula espinhal | 28 Sulco lateral anterior |
| 12 Aracnóide da medula espinhal | 29 Septo mediano da medula espinhal |
| 13 Espaço sub aracnóide | 30 Vista em corte da medula cervical |
| 14 Meninge pia-máter | 31 Vista em corte da medula torácica |
| 15 Artéria espinhal anterior | 32 Corno lateral |
| 16 Veias espinhais anteriores | 33 Vista em corte da medula lombar |
| 17 Substância cinzenta | 34 Vista em corte da medula sacral |

italiano **Midollo spinale con terminazioni nervose**

Il modello, ingrandito di ca. 5 volte, mostra la struttura del midollo spinale.

Il midollo spinale è composto dalla sostanza grigia e dalla sostanza bianca. La sostanza grigia si trova all'interno e circonda il canale centrale. La sostanza bianca si trova all'esterno.

La superficie del midollo spinale mostra al centro della parte anteriore una fessura longitudinale (Fissura mediana anterior). Invece, lateralmente si può riconoscere un solco anterolaterale (Sulcus anterolateralis). Sulla superficie del midollo spinale rivolta all'indietro sono visibili solchi piatti: Al centro è presente il solco mediano posteriore (Sulcus medianus posterior) e rispettivamente su ogni lato è raffigurato il solco posterolaterale (Sulcus posterolateralis). Accanto ad esso, nella zona del midollo cervicale e del midollo toracico superiore, si trova anche un solco intermedio posteriore (Sulcus intermedius posterior). All'interno del midollo spinale, il solco mediano posteriore (Sulcus medianus posterior) è collegato ad un setto, il setto mediano posteriore (Septum medianum posterior).

I fasci di fibre nervose, la cosiddetta fibra radicolare (Fila radicularia), fuoriescono dalla parte anteriore del midollo spinale e penetrano nella parte posteriore del midollo spinale. Formano la radice anteriore (Radix anterior) e posteriore (Radix posterior). Nella zona della radice posteriore, poco prima del punto di unione della radice anteriore con quella posteriore, è presente il ganglio spinale. Il nervo spinale è formato dall'unione della radice anteriore con quella posteriore. È suddiviso in quattro ramificazioni: ramo anteriore (R. anterior), ramo posteriore (R. posterior), ramo comunicante (R. communicans) e ramo meningeo (R. meningeus).

Il midollo spinale è circondato dall'esterno verso l'interno da tre membrane: dura madre spinale (Dura mater spinalis), aracnoide (Arachnoidea mater spinalis) e pia madre spinale (Pia mater spinalis). Tra l'aracnoide e la pia madre si trova lo spazio subaracnoideo.

Sulla base sono raffigurate graficamente le pareti del midollo cervicale, toracico, lombare e sacrale. Nel confronto è possibile individuare chiaramente che le pareti sono notevolmente differenti nelle varie zone. La sostanza bianca è presente principalmente nella zona del midollo cervicale e diminuisce man mano che procede in basso verso il midollo sacrale. La sostanza grigia, simile alla figura di una farfalla, cambia forma e struttura nelle varie zone.

- | | |
|------------------------------|--------------------------------|
| 1 Fibra radicolare | 18 Sostanza bianca |
| 2 Radice posteriore | 19 Corno posteriore |
| 3 Ganglio spinale | 20 Corno anteriore |
| 4 Tronco del nervo spinale | 21 Commessura grigia |
| 5 Ramo posteriore | 22 Solco posterolaterale |
| 6 Ramo anteriore | 23 Solco intermedio posteriore |
| 7 Ramo comunicante | 24 Solco mediano posteriore |
| 8 Ramo meningeo | 25 Fissura mediana anteriore |
| 9 Radice anteriore | 26 Commessura bianca |
| 10 Ligamento denticolato | 27 Canale centrale |
| 11 Dura madre spinale | 28 Solco anterolaterale |
| 12 Aracnoide | 29 Setto mediano posteriore |
| 13 Spazio subaracnoideo | 30 Parete cervicale |
| 14 Pia madre spinale | 31 Parete toracica |
| 15 Arteria spinale anteriore | 32 Corno laterale |
| 16 Vene spinali anteriori | 33 Parete lombare |
| 17 Sostanza grigia | 34 Parete sacrale |

脊髄と脊髄神経根モデル

日本語

脊髄の構造がよくわかる5倍大サイズのモデルです。

脊髄は灰白質と白質とで構成されており、灰白質は中心管の周りを囲むように内側に、白質は外側に位置しています。脊髄表面の前側中央には縦方向に走る溝（前正中裂）があります。対して、後側の中央にも縦方向の長い溝（後正中溝）があり、その両側に浅い溝（後外側溝）が走っています。頸部と上部胸椎部にはもう一つ、中間溝（後中間溝）があります。また後正中溝からは脊髄内部に向けて後正中中隔が形成されています。

根糸と呼ばれる神経の集まりは、脊髄の前側から後側へと続き、前根と後根を形作ります。脊髄神経節は前根との接合部より少し中枢側の後根上にあります。脊髄神経は、前根と後根の接合点より末端側に位置し、4つの枝（前枝、後枝、交通枝、硬膜枝）に分けられます。

脊髄は、3つの層、硬い脊髄層（脊髄硬膜）、軟膜外側の線維状の層（脊髄クモ膜）、軟膜内側のやわらかい層（脊髄軟膜）によって囲まれています。脊髄クモ膜と脊髄軟膜との間には、クモ膜下腔があります。

このモデルの台座には、脊髄の頸部、胸部、腰部と仙骨部の断面が描写されており、それぞれの部位での断面の相違が比較できます。白質は頸部で一番広く、仙骨部に行くにしたがって狭くなります。蝶形の灰白質も、それぞれの部位により形や組成が変化します。

- 1 根糸
- 2 後根
- 3 脊髄神経節
- 4 脊髄神経
- 5 後枝
- 6 前枝
- 7 交通枝
- 8 硬膜枝
- 9 前根
- 10 歯状靭帯
- 11 脊髄硬膜
- 12 脊髄クモ膜
- 13 クモ膜下腔
- 14 脊髄軟膜
- 15 前脊髄動脈
- 16 前脊髄静脈
- 17 灰白質

34 仙骨部

