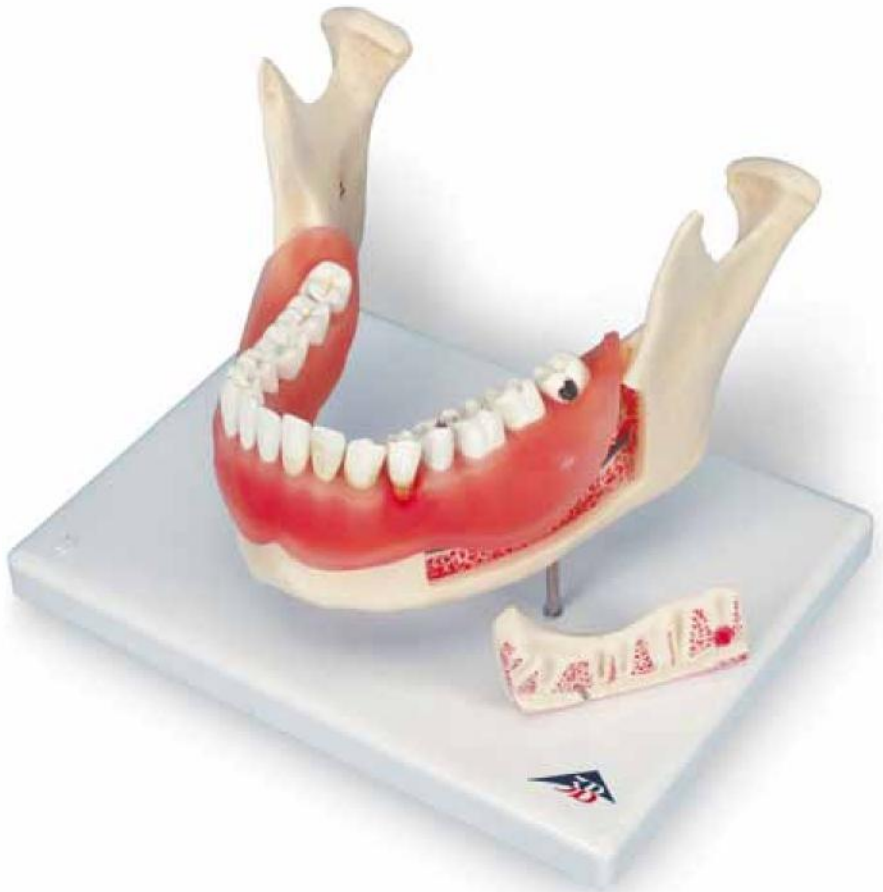



D26

(100016)

- 1 Dens incisivus I
- 2 Dens incisivus II
- 3 Dens caninus
- 4 Dens premolaris I
- 5 Dens premolaris II (A)
- 6 Dens molaris I (B)
- 7 Dens molaris II
- 8 Dens molaris III
- 9 Dens premolaris I cum plaque
- 10 Dens premolaris II cum calculus dentalis et plaque
- 11 Dens caninus cum calculus dentalis
- 12 Dens premolaris I cum parodontitis
- 13 Dens premolaris II cum parodontitis apicalis
- 14 M
- 15 M
- 16 M
- 17 F
- 18
- 19 C
- 20 C
- 21 E
- 22 C
- 23 F
- 24 C
- 25 A
- 26 V
- 27



The model D26 Dental Diseases is based on a mandible with the 16 permanent teeth of an adult enlarged two times. Each tooth can be removed.

The right mandible half shows 8 healthy teeth with healthy gums.

The left mandible half portrays various dental diseases:

- Incisor 1 with plaque
- Incisor 2 with plaque and tartar
- Canine tooth with tartar
- Premolar 1 with periodontitis
- Premolar 2 with dental root infection, separable in 2 parts
- Molar 1 with fissural caries, separable in 2 parts
- Molar 2 with approximal caries
- Molar 3 with smooth-surface caries.

In addition, a section of the outer bone of the left half of the mandible can be removed to offer a view of the course of the nerves and blood vessels.

- 1 Incisor 1
- 2 Incisor 2
- 3 Canine tooth
- 4 Premolar 1
- 5 Premolar 2 (A)
- 6 Molar 1 (B)
- 7 Molar 2
- 8 Molar 3
- 9 Incisor 1 with plaque
- 10 Incisor 2 with plaque and tartar
- 11 Canine tooth with tartar
- 12 Premolar 1 with periodontitis
- 13 Premolar 2 with dental root infection
- 14 Molar 1 with fissural caries
- 15 Molar 2 with approximal caries
- 16 Molar 3 with smooth-surface caries
- 17 Dental plaque
- 18 Dental calculus (tartar)
- 19 Gingivitis (infected receding gums with gingival sulcus)
- 20 Dental caries
- 21 Enamel
- 22 Dentine
- 23 Dental pulp
- 24 Fissural caries
- 25 Inferior alveolar artery
- 26 Inferior alveolar vein
- 27 Inferior alveolar nerve

Zahnerkrankungen

Deutsch

Das Modell D26 Zahnerkrankungen basiert auf einem Unterkiefer mit 16 bleibenden Zähnen eines Erwachsenen in 2-facher Vergrößerung. Alle Zähne sind einzeln herausnehmbar. Die rechte Unterkieferhälfte zeigt 8 gesunde Zähne mit gesundem Zahnfleisch. Im Bereich der linken Unterkieferhälfte sind verschiedene Zahnerkrankungen dargestellt:

- Schneidezahn 1 mit Zahnbelag
- Schneidezahn 2 mit Zahnbelag und -stein
- Eckzahn mit Zahnstein
- Prämolare 1 mit Parodontitis
- Prämolare 2 mit Zahnwurzelentzündung, in 2 Hälften teilbar
- Mahlzahn 1 mit Fissurenkaries, in 2 Hälften teilbar
- Mahlzahn 2 mit Approximalkaries
- Mahlzahn 3 mit Glattflächenkaries.

Zudem kann ein Teil der äußeren Knochenpartie der linksseitigen Unterkieferhälfte abgenommen werden und gewährt einen Blick auf den Verlauf der Nerven und Gefäße.

- 1 Schneidezahn 1
- 2 Schneidezahn 2
- 3 Eckzahn
- 4 Prämolare 1
- 5 Prämolare 2 (A)
- 6 Mahlzahn 1 (B)
- 7 Mahlzahn 2
- 8 Mahlzahn 3
- 9 Schneidezahn 1 mit Zahnbelag
- 10 Schneidezahn 2 mit Zahnbelag und -stein
- 11 Eckzahn mit Zahnstein
- 12 Prämolare 1 mit Parodontitis
- 13 Prämolare 2 mit Zahnwurzelentzündung
- 14 Mahlzahn 1 mit Fissurenkaries
- 15 Mahlzahn 2 mit Approximalkaries
- 16 Mahlzahn 3 mit Glattflächenkaries
- 17 Zahnbelag
- 18 Zahnstein
- 19 entzündetes zurückgegangenes Zahnfleisch mit Zahnfleischtasche
- 20 Zahnfäule (Karies)
- 21 Zahnschmelz
- 22 Zahnbein
- 23 Zahnmark
- 24 Fissurenkaries
- 25 Arteria alveolaris inferior
- 26 Vena alveolaris inferior
- 27 Nervus alveolaris inferior

El modelo D26 Afecciones dentales se basa en una mandíbula con 16 dientes permanentes de un adulto, con una magnificación de 2x. Cada uno de los dientes puede quitarse por separado.

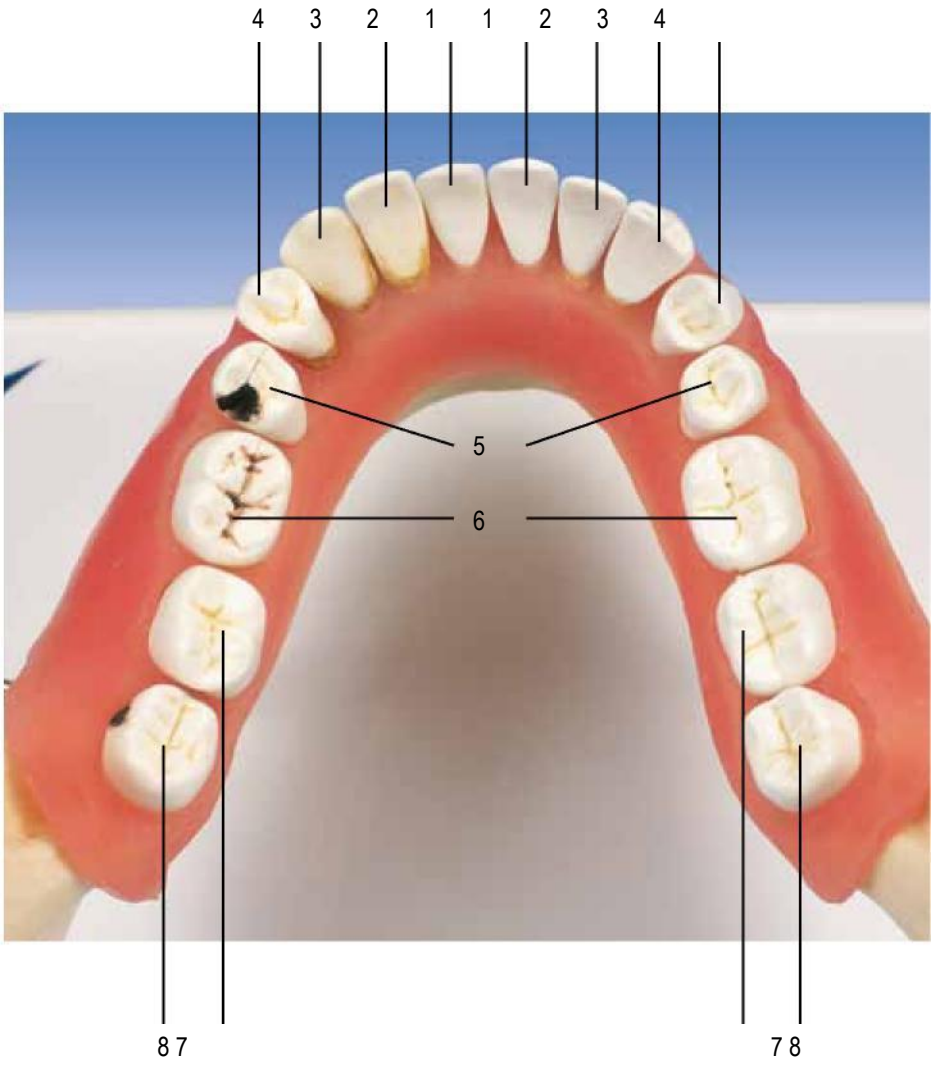
En la mitad derecha de la mandíbula, se representan 8 dientes sanos con encía sana.

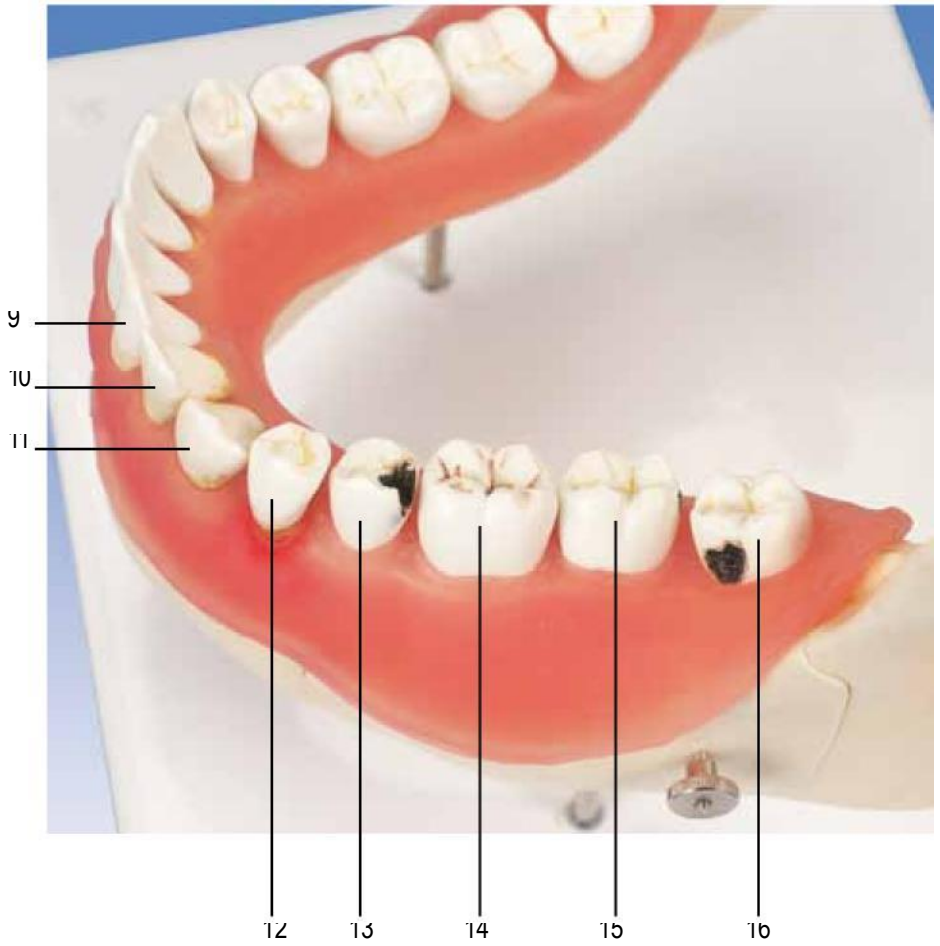
En la zona de la mitad izquierda de la mandíbula, se visualizan distintas afecciones dentales:

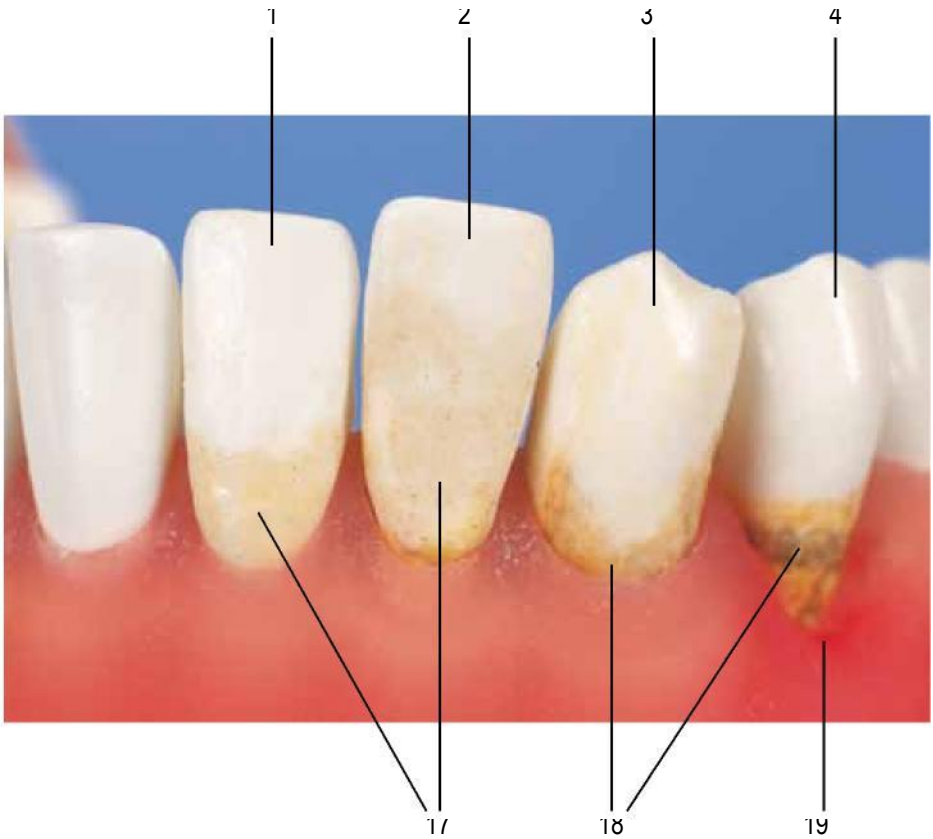
- Diente incisivo 1 con placa dental
- Diente incisivo 2 con placa y sarro dentales
- Diente canino con sarro dental
- Premolar 1 con parodontitis
- Premolar 2 con inflamación de la raíz dental, desmontable en 2 mitades
- Diente molar 1 con caries de fisuras, desmontable en 2 mitades
- Diente molar 2 con caries de superficies proximales
- Diente molar 3 con caries de superficies lisas

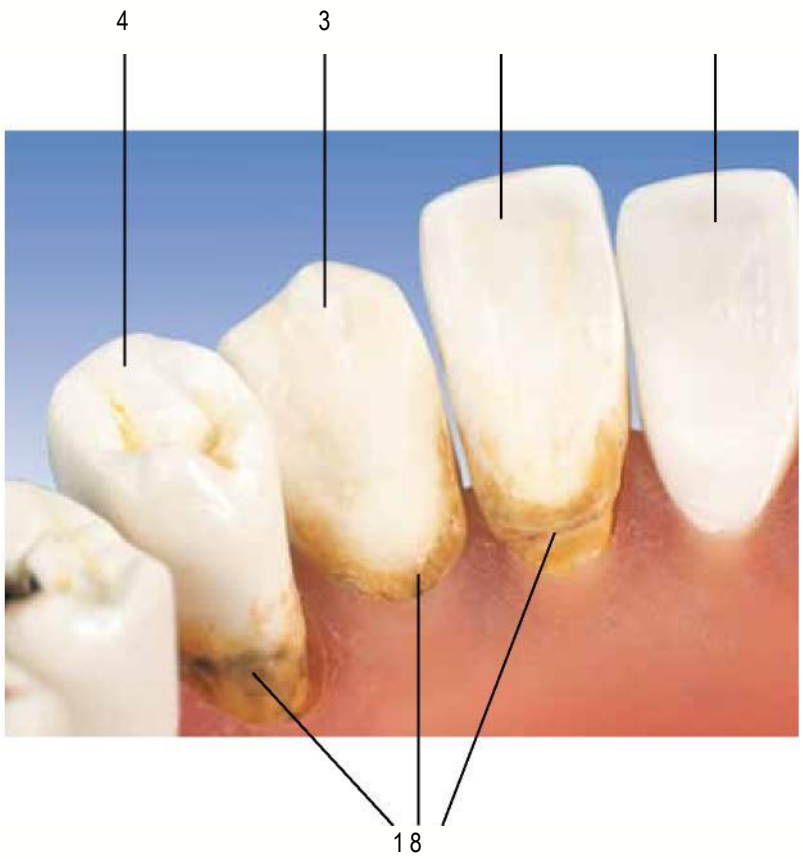
Además, se puede separar parte de la zona ósea exterior de la mitad izquierda de la mandíbula para visualizar el recorrido de los nervios y vasos.

- 1 Diente incisivo 1
- 2 Diente incisivo 2
- 3 Diente canino
- 4 Premolar 1
- 5 Premolar 2 (A)
- 6 Diente molar 1 (B)
- 7 Diente molar 2
- 8 Diente molar 3
- 9 Diente incisivo 1 con placa dental
- 10 Diente incisivo 2 con placa y sarro dentales
- 11 Diente canino con sarro dental
- 12 Premolar 1 con parodontitis
- 13 Premolar 2 con inflamación de la raíz dental
- 14 Diente molar 1 con caries de fisuras
- 15 Diente molar 2 con caries de superficies proximales
- 16 Diente molar 3 con caries de superficies lisas
- 17 Placa dental
- 18 Sarro dental
- 19 Gingivitis (encia inflamada, retraída, con bolsa gingival)
- 20 Caries dentaria
- 21 Esmalte dentario
- 22 Dentina
- 23 Pulpa dentaria
- 24 Caries de fisuras
- 25 A. alveolar inferior
- 26 V. alveolar inferior
- 27 N. alveolar inferior

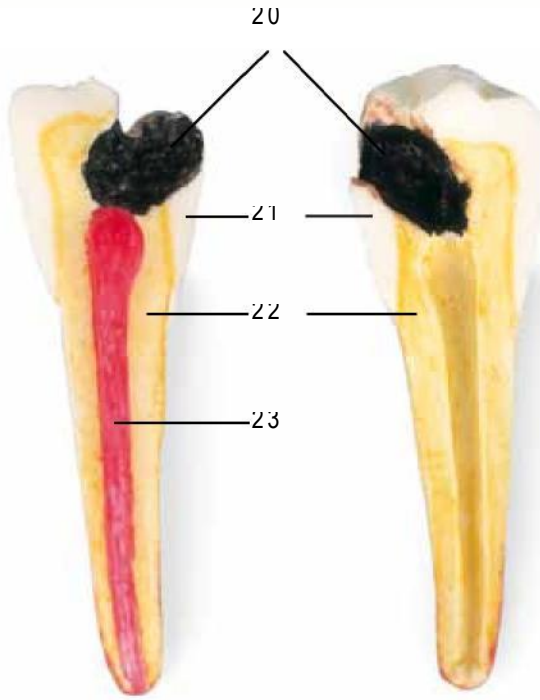




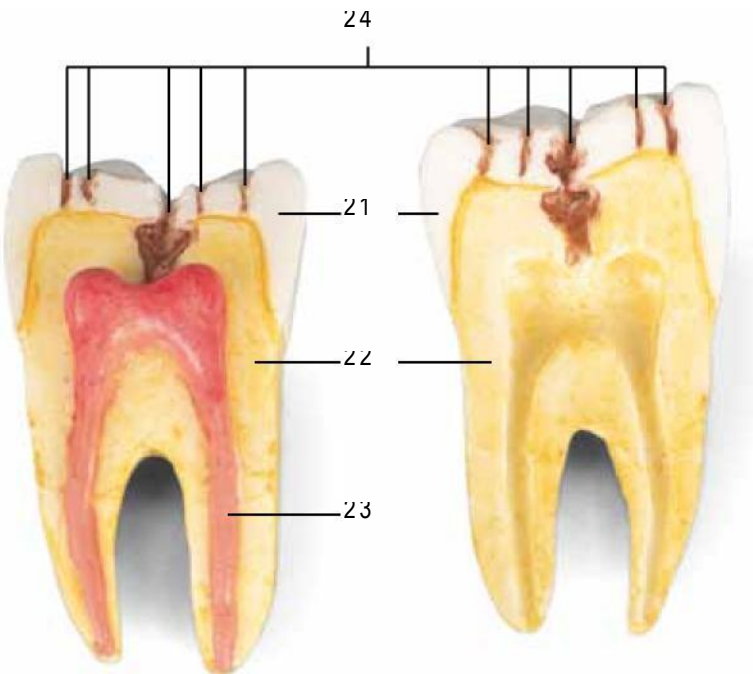


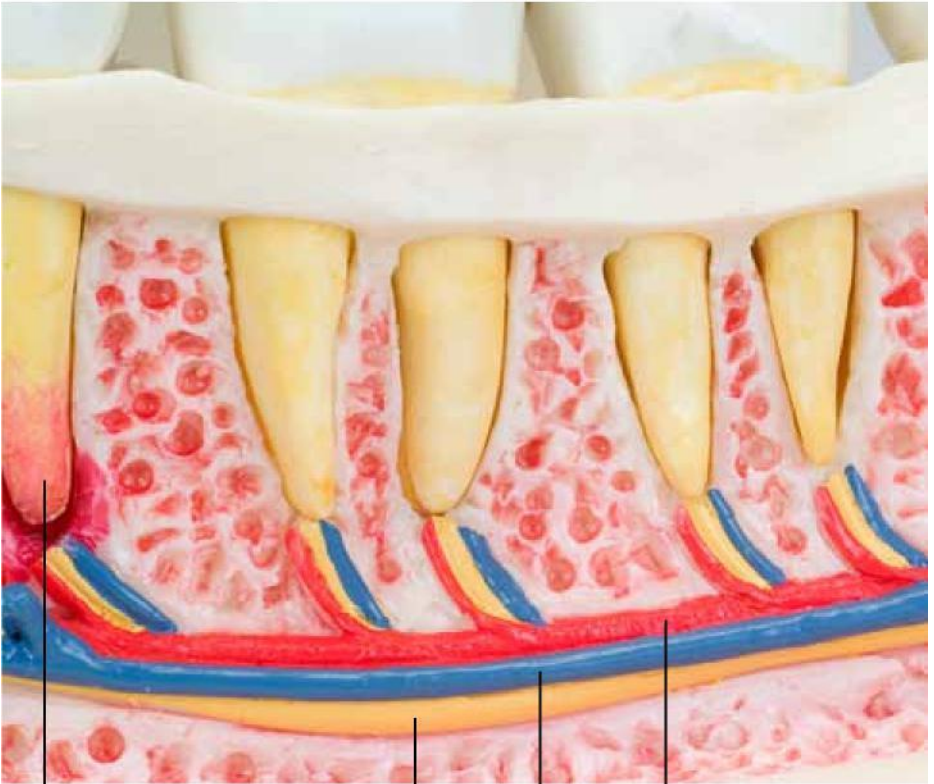

A



B





13

27

26

25

Affections dentaires


Français

Le modèle D26 «Affections dentaires» repose sur une mâchoire inférieure avec 16 dents résiduelles d'un adulte, agrandissement : 2 fois. Chaque dent est amovible. La moitié droite de la mandibule montre 8 dents saines et des gencives saines. Plusieurs affections dentaires sont représentées :

- Incisive 1 avec plaque
- Incisive 2 avec plaque et tartre
- Canine avec tartre
- Pr molaire 1 avec parodontite
- Pr molaire 2 avec inflammation de la racine, divisible en 2 moitiés
- Molaire 1 avec carie à fissures, divisible en 2 moitiés
- Molaire 2 avec carie proximale
- Molaire 3 carie de la surface lisse.

En outre, une partie osseuse externe de la moitié gauche de la mandibule est amovible, ce qui permet l'examen du parcours des nerfs et des vaisseaux.

- 1 Incisive 1
- 2 Incisive 2
- 3 Canine
- 4 Pr molaire 1
- 5 Pr molaire 2 (A)
- 6 Molaire 1 (B)
- 7 Molaire 2
- 8 Molaire 3
- 9 Incisive 1 avec plaque
- 10 Incisive 2 avec plaque et tartre
- 11 Canine avec tartre
- 12 Pr molaire 1 avec parodontite
- 13 Pr molaire 2 avec inflammation de la racine
- 14 Molaire 1 avec carie à fissures
- 15 Molaire 2 avec carie proximale
- 16 Molaire 3 avec carie de la surface lisse
- 17 Plaque
- 18 Tartre
- 19 Gencive enflammée et rosée avec poche gingivale
- 20 Carie
- 21 Email
- 22 Dentine
- 23 Pulpe dentaire
- 24 Carie à fissures
- 25 Artère alvéolaire inférieure
- 26 Veine alvéolaire inférieure
- 27 Nerf alvéolaire inférieur



O modelo D26 doenças dentárias está baseado numa mandíbula de um adulto com 16 dentes restantes em ampliação de 2 vezes. Todos os dentes podem ser removidos individualmente. A metade direita da mandíbula mostra 8 dentes saudáveis com gengiva saudável. Na parte da metade esquerda da mandíbula, encontram-se representadas diversas doenças:

- Dente incisivo 1 com placa
- Dente incisivo 2 com placa e trítaro dentário
- Canino com trítaro
- Pré-molar 1 com gengivite
- Pré-molar 2 com inflamação da raiz do dente, divisível em 2 metades
- Molar 1 com crie de fissura, divisível em 2 metades
- Molar 2 com crie proximal
- Molar 3 com crie de superfície lisa.

Além disto, pode ser removido um pedaço da parte óssea externa da metade esquerda da mandíbula, proporcionando a visão dos percursos dos nervos e dos vasos.

- 1 Dente incisivo 1
- 2 Dente incisivo 2
- 3 Canino
- 4 Pré-molar 1
- 5 Pré-molar 2 (A)
- 6 Molar 1 (B)
- 7 Molar 2
- 8 Molar 3
- 9 Dente incisivo 1 com trítaro dentário
- 10 Dente incisivo 2 com placa e trítaro dentário
- 11 Canino com trítaro dentário
- 12 Pré-molar 1 com gengivite
- 13 Pré-molar 2 com inflamação da raiz do dente
- 14 Molar 1 com crie de fissura
- 15 Molar 2 com crie proximal
- 16 Molar 3 com crie de superfície lisa
- 17 Placa
- 18 Trítaro dentário
- 19 Gengiva inflamada e retraída com bolsas gengivais
- 20 Crie
- 21 Esmalte dentário
- 22 Dentina
- 23 Polpa dentária
- 24 Crie de fissura
- 25 Artéria dentária inferior
- 26 Veia alveolar inferior
- 27 Nervos alveolar inferior



Malattie dei denti

Italiano

Il modello D26 Malattie dei denti è composto da una mandibola con 16 denti permanenti di adulto ingranditi 2 volte. Tutti i denti sono estraibili singolarmente.

La metà destra della mandibola mostra 8 denti sani con gengiva sana.

Nella metà sinistra della mandibola sono illustrate diverse malattie dei denti:

- Incisivo 1 con placca dentaria
- Incisivo 2 con placca dentaria e tartaro
- Canino con tartaro
- Premolare 1 con parodontite
- Premolare 2 con infezione della radice, separabile in 2 metà
- Molare 1 con carie dei solchi dentali, separabile in 2 metà
- Molare 2 con carie approssimale
- Molare 3 con carie dello smalto.

Inoltre si può rimuovere una parte della sezione ossea esterna della metà sinistra della mandibola, così da poter vedere l'andamento dei nervi e dei vasi sanguigni.

- 1 Incisivo 1
- 2 Incisivo 2
- 3 Canino
- 4 Premolare 1
- 5 Premolare 2 (A)
- 6 Molare 1 (B)
- 7 Molare 2
- 8 Molare 3
- 9 Incisivo 1 con placca dentaria
- 10 Incisivo 2 con placca dentaria e tartaro
- 11 Canino con tartaro
- 12 Premolare 1 con parodontite
- 13 Premolare 2 con infezione della radice
- 14 Molare 1 con carie dei solchi dentali
- 15 Molare 2 con carie approssimale
- 16 Molare 3 con carie dello smalto
- 17 Placca dentaria
- 18 Tartaro
- 19 Gengiva infiammata con recesso gengivale
- 20 Carie
- 21 Smalto dentario
- 22 Dentina
- 23 Polpa dentaria
- 24 Carie del solco
- 25 Arteria alveolare inferiore
- 26 Vena alveolare inferiore
- 27 Nervo alveolare inferiore

このモデルでは下顎にある成人の永久歯16本と歯茎、及びその疾患をを2倍大で示したものです。歯はそれぞれ取り外しが可能です。

下顎の右半分は正常な歯8本と歯茎を示しています。

下顎の左半分は下記の歯および歯茎の疾患を示しています。

- 第1切歯と歯垢
- 第2切歯と歯垢／歯石
- 犬歯と歯石
- 第1小白歯と歯周炎
- 第2小白歯と歯根の炎症（2分解）
- 第1大白歯と裂溝齲蝕（2分解）
- 第2大白歯と隣接面齲蝕
- 第3大白歯（智歯と平滑面齲蝕）

上記に加え、下顎左側一部の表面を取り外し、神経と血管の分布を見ることが出来ます。

- 1 第1切歯
- 2 第2切歯
- 3 犬歯
- 4 第1小白歯
- 5 第2小白歯
- 6 第1大白歯
- 7 第2大白歯
- 8 第3大白歯（智歯）
- 9 第1切歯と歯垢
- 10 第2切歯と歯垢／歯石
- 11 犬歯と歯石
- 12 第1小白歯と歯周炎
- 13 第2小白歯と歯根の炎症（2分解）
- 14 第1大白歯と裂溝齲蝕（2分解）
- 15 第2大白歯と隣接面齲蝕
- 16 第3大白歯（智歯と平滑面齲蝕）
- 17 歯垢
- 18 歯石
- 19 歯肉炎(炎症した歯肉の後退と歯肉溝)
- 20 虫歯
- 21 エナメル質
- 22 ソウゲ質
- 23 歯髄
- 24 裂溝齲蝕
- 25 下歯槽動脈
- 26 下歯槽静脈
- 27 下歯槽神経

Moilenb D26 «Забonesaman Зубос»


Модель D26 «Заболевания зубов» представляет собой нижнюю челюсть взрослого человека с 16

- остоянными зубами, размер увеличен вдвое. Каждый зуб может быть извлечен из челюсти.
- П равая половина нижней челюсти демонстрирует 8 здоровых зубов и здоровые десны.

Левая половина нижней челюсти демонстрирует различные заболевания зубов:

- 1 резец с налетом
- 2 резец с налетом и зубным камнем
Клык с зубным камнем
- 1 премоляр с периодонтитом
- 2 премоляр с пораженным корнем, который можно разделить на 2 части
- 1 моляр с фиссурным кариесом, зуб можно разделить на 2 части
- 2 моляр с кариесом апроксимальной поверхности
- 3 моляр с поверхностным кариесом.

Кроме того, можно снять фрагмент наружной костной пластинки левой половины нижней челюсти для демонстрации хода нервов и кровеносных сосудов.

- 
- 1 1 резец
 - 2 2 резец
 - 3 Клык
 - 4 1 премоляр
 - 5 2 премоляр
 - 6 1 моляр
 - 7 2 моляр
 - 8 3 моляр
 - 9 1 резец с налетом
 - 10 2 резец с налетом и зубным камнем
 - 11 Клык с зубным камнем
 - 12 1 премоляр с периодонтитом
 - 13 2 премоляр с с поражением корня зуба
 - 14 1 моляр с фиссурным кариесом
 - 15 2 моляр с кариесом апроксимальной поверхности
 - 16 3 моляр с поверхностным кариесом
 - 17 Зубной налет
 - 18 Зубной камень (винный камень)
 - 19 Гингивит (опускание инфицированных десен ниже десневой борозды)
 - 20 Зубной кариес
 - 21 Эмаль
 - 22 Дентин
 - 23 Пульпа
 - 24 Фиссурный кариес
 - 25 Нижняя альвеолярная артерия
 - 26 Нижняя альвеолярная вена
 - 27 Нижний альвеолярный нерв

中文

D26 牙科疾病模型是一个基于放大两倍的成人下颌骨 16 颗恒牙的模型,每个牙齿都是可拆卸的。

下 颌骨的右边边显示了 8 颗健康的牙齿和牙龈。

下 颌骨的左边边则显示了各种牙科疾病:

- 门牙 1 有牙菌斑
- 门牙 2 有牙菌斑及牙结石
- 犬齿有牙结石
- 前白齿 1 有牙周炎
- 前白齿 2 有牙根发炎,可分离成 2 部分
- 白齿 1 有深龋,可分离成 2 部分
- 白齿 2 有邻面龋
- 白齿 3 有平滑面龋

此外,下颌骨左半部分的外骨是可以拆卸的,可提供神经和血管的视图。

1 门牙 1

2 门牙 2

3 犬齿

4 前白齿 1

5 前白齿 2

6 白齿 1

7 白齿 2

8 白齿 3

9 门牙 1 有牙菌斑

10 门牙 2 有牙菌斑及牙结石

11 犬齿有牙结石

12 前白齿 1 有牙周炎

13 前白齿 2 有牙根感染

14 白齿 1 有深龋

15 白齿 2 有邻面龋

16 白齿 3 有平滑面龋

17 牙菌斑

18 牙结石

19 牙龈炎(萎缩的牙龈受到齿龈沟感染)

20 龋齿

21 牙釉质

22 牙质

23 牙髓

24 深龋

25 下齿槽动脉

26 下齿槽静脉

27 下齿槽神经



D26 Dental Hastalıklar modeli bir yetişkinin 16 kalıcı dişi ile birlikte iki kez büyütülmüş alt çenesini temel alır. Her bir diş çıkartılabilir. Sağ alt çenenin yarısı 8 sağlıklı diş ve diş etini gösterir.

Sol alt çenenin yarısı çeşitli dental hastalıkları portre eder:

- Plak kaplı kesici diş 1
- Plak ve tartar kaplı kesici diş 2
- Tartar kaplı köpek dişi
- Periondontisli premolar 1
- Dental kök enfeksiyonlu premolar 2, 2 parçaya ayrılabilir
- Fisüral çürüklü molar 1, 2 parçaya ayrılabilir
- Aproksimal çürüklü molar 2
- Düz yüzey çürüklü molar 3

Ek olarak, mandibülün sol yarısındaki diş kemiğin bir bölümü sinir ve kan damarlarını görmek için çıkartılabilir.

- 1
- 2
- 3
- 4 Pr
- 5
- 6 Mı
- 7 M
- 8 M
- 9
- 10
- 11
- 12 P
- 13
- 14 F
- 15 A
- 16 Düz yüzey çürüklü molar 3
- 17 Dental plak
- 18 Dental tartar
- 19 Diş eti oluklu diş eti iltihabı
- 20 Dental çürük
- 21 Enamel
- 22 Dentin
- 23 Diş pulpası
- 24 Fissüral çürük
- 25 İnférieur alveolar arter
- 26 İnférieur alveolar damar
- 27 İnférieur alveolar sinir



